



CASE REPORT

Bir köpekte iatrojenik steroid hepatopati

Aliye Sağkan Öztürk*, Alper Ertürk

Mustafa Kemal Üniversitesi, Veteriner Fakültesi, İç Hastalıkları Anabilim Dalı,
Tayfur Sökmen Kampüsü, 31000, Hatay, Türkiye
Geliş: 25.11.2014, Kabul: 12.01.2015
*alsavet@gmail.com

Iatrogenic steroid hepatopathy in a dog

Eurasian J Vet Sci, 2015, 31, 2, 127-131
DOI:10.15312/EurasianJVetSci.2015210085

Öz

Steroid hepatopati, hatalı/bilinçsiz steroid kullanımı sonucu sekonder olarak gelişen iatrojenik bir bozukluktur. Sunulan olguda steroid hepatopatili 18 yaşlı Terrier ırkı erkek bir köpekte klinik, biyokimyasal, radyografi ve ultrasonografi bulguları değerlendirildi. Anemnezde hasta sahibinin dört ay kortikosteroid (üç ay prednizolon ve bir ay deksametazon) kullandığı öğrenildi. Klinik muayenede halsizlik, mukoz membranlarda solgunluk ve koordinasyon bozukluğu gözlemlendi. Laboratuvar muayenelerinde alkalen fosfataz ve gamma glutamil transferaz seviyeleri >10 kat, serum alanin aminotransferaz 7 kat, aspartat aminotransferaz konsantrasyonunda <2, kan üre nitrojen ve kolesterol seviyelerinin yaklaşık 2 kat arttığı belirlendi. İdrar sedimentinde löysin kristalleri gözlemlendi. Köpeğin abdominal ultrasonografi muayenesinde karaciğerde ekojenite artışı ve heterojen görünüm ve safra içeriğinin ekojenitesinde artış kaydedildi. Destek tedavisi yapılan köpek 45 gün sonra öldü. Sonuç olarak, kortikosteroidlerin hatalı ve/veya uzun süreli kullanımlarının steroid hepatopati ile sonuçlanabileceği, kortikosteroid tedavilerinde izlemenin gerekli olduğu, izleme ve teşhiste laboratuvar ve ultrasonografik muayenelerden yararlanılabileceği değerlendirildi.

Anahtar kelimeler: Köpek, steroid hepatopati

Abstract

Steroid hepatopathy is an iatrogenic disorder developed secondary to the as a result of particularly faulty/unconscious corticosteroids applications. In this report, clinical, radiographic and ultrasonographic data of 18 year old male Terrier dog suffering from steroid hepatopathy was evaluated. In anamnesis, the owner of the dog used corticosteroid (three months prednisolone and one month dexamethasone) in four months. In clinical examination revealed lethargy, pale mucosa membranes and incoordination. In laboratory analyses, increases of alkaline phosphatase and gamma glutamyl transferase levels ten times, alanine transaminase seven times, aspartate aminotransferase <2 times, blood urea nitrogen and cholesterol almost two times were increased in laboratory analyses. In the urine sediment leucine crystals was appeared. Increased echogenicity and heterogenic appearance in liver and hyperechogenicity in gallbladder were seen in the ultrasonographic examination of dog. Despite performed the support treatment, the dog died after 45 days. In conclusion, this case evaluated that faulty and/or long time corticosteroids may result steroid hepatopathy, it is necessary to monitor the corticosteroid therapy laboratory and ultrasonographic examinations can be utilized in monitoring and diagnostics.

Key words: Dog, steroid hepatopathy





Steroid (kortikosteroid) hepatopati özellikle immunsosupresif ve nonsteroid özelliklerinden faydalanmak üzere eksojen olarak uygulanan ya da kronik stres, hastalıklar, yangı veya neoplaziye cevap olarak kortikosteroidlerin endojen olarak salınması ile sekonder olarak oluşturulan ve özellikle köpeklerde karaciğer enzimlerinde (GGT ve ALP ile izoenzimleri) artışla sonuçlanan nonhepatik karaciğer paranzim hastalıklarından birisidir (Syakalima 1998, Twedt 2013, Webb 2013). Özellikle kortikosteroidlerin uygulanmasından sonra hepatositlerde revesibl glikojen akümülyasyonu, parankimal genişleme ve hepatomegali meydana gelir ve bu durum vakuoler hepatopati olarak adlandırılır (Tilley ve Smith 2011).

Steroid hepatopatinin oluşumu ilacın uygulama yolu, dozu ve bireysel duyarlılıkla ilişkili olabilmektedir. Bazı hayvanlarda karaciğer enzimleri ve dokusunda değişiklik oluşmazken, bazı hayvanlarda tek doz kortikosteroid uygulamasından bir hafta sonrasında karaciğer enzimlerinde artışla birlikte, morfolojik bir takım değişiklikler oluşabilmekte ve uygulama sonrasında değişiklikler birkaç ay kalıcı olabilmektedir (Tams 2003). Hastalığın tanısı karaciğer biyopsisinin yanı sıra ultrasonografi ve biyokimyasal analizlerin desteğiyle yapılmaktadır (Abdou ve ark 2013).

Sunulan olgunun hayvan materyalini uzun süre kortikosteroid uygulanan 18 yaşında erkek Terrier ırkı bir köpek oluşturdu. Osteoartritisi tedavisi uygulanan köpeğe 3 ay boyunca

prednizolon (0.5 mg/kg, PO, SID, Prednol® tablet, Mustafa Nevzat, İstanbul, Türkiye) takip eden 1 ay boyunca deksametazon (0.025 mg/kg, PO, SID, Dexium® tablet, Bimeda, USA) olmak üzere 4 ay kortikosteroid verildiği ve son bir hafta içerisinde deksametazon dozu kademeli olarak azaltılarak sonlandırıldığı öğrenildi.

Köpeğin fiziksel muayenesinde beden ısısının normal olduğu, halsizlik ile birlikte ayakta durma güçlüğü ve inkoordinasyon saptandı. Köpeğin hematolojik analizinde (Abacus Junior Vet, Hungary) eritrosit (RBC) ile hematokrit (HCT) düzeyinin düştüğü ve hafif aneminin varlığı belirlendi (Tablo 1). Serum alkalin fosfat (ALP), gamma glutamil transferaz (GGT), aspartat aminotransferaz (AST), alanin aminotransferaz (ALT), kan üre nitrojen (BUN), kolesterol ve magnezyum düzeylerinde değişik derecelerde artışlar belirlendi (Roche Refletron®, Switzerland). Diğer biyokimyasal ve hematolojik bulgular ise normaldi (Tablo 1).

İdrar dipstik analizinde bilirubinuri (++) ve proteinuri (+++) (Tablo 2); idrar sedimentinin mikroskopik muayenesinde löysin kristalleri gözlemlendi (Resim 1). Ultrasonografik muayene, ventro dorsal pozisyondaki köpeğe B-mode 5.0 MHz konveks prob kullanılarak (ESAOTE® Pie Medical Aquila Ultrasound, Czech Republic) yapıldı. Karaciğer dokusunda yaygın heterojen görünüm ve ekojenite artışı, safra kesesinde dolgunluk ve safra kesesi içeriğinde bulanıklık gözlemlendi

Tablo-1. Biyokimyasal ve hemogram analiz sonuçları.

Serum biyokimyası		Hematoloji	
Değerler (Referans aralık*)	Ölçümler	Değerler (Referans aralık**)	Ölçümler
Glikoz mg/dL (70-120)	113	WBC (x103/µL) (5.5-16.9)	5.63
BUN mg/dL (7-25)	75	NEU (x103/µL) (3-12.3)	4.58
Kreatinin mg/dL (0.5-1.4)	0.8	NEU %	81.3
Total kolesterol mg/dL (108-266)	437	LYM (x103/µL) (1-4.9)	1.04
Trigliserid mg/dL (20-112)	85	LYM %	18.5
AST IU/L (16-43)	78	MONO (x103/µL) (0.1-1.4)	0.01
ALT IU/L (15-58)	541	MONO %	0.2
ALP IU/L (10-73)	1628	EOS (x103/µL) (0.1-1.49)	0.08
GGT IU/L (1-5)	189	EOS %	0
Amilaz IU/L (510-1864)	1076	BASO (x103/µL) (Nadiren)	0
Total bilirubin mg/dL (0.1-0.3)	0.17	BASO %	0
Total protein g/dL (5.4-7.1)	6.4	RBC (x106/µL) (5.5-8.5)	4.75
Albümin g/dL (2.5-3.6)	2.7	HGB (g/dL) (12-18)	12.3
Ca mg/dL (9-10.8)	9.7	HCT % (28-49)	35.4
Fosfor mg/dL (2.4-6.1)	3.9	MCV (fL) (60-72)	74.6
Mg mg/dL (1.2-2.0)	2.68	MCHC (g/dL) (31-37)	34.6
K mEq/L (4.2-5.6)	4.08	PLT (x103/µL) (100-514)	318

*Meyer ve Harvey (1998), ** Turgut ve Ok (2000). WBC: Akyuvar, RBC: Alyuvar, HGB: Hemoglobin, HCT: Hemotokrit, NEU: Nötrofil, LYM: Lenfosit, MONO: Monosit, EOS: Eozinofil, BASO: Bazofil, MCV: Mean corpuscular volume, MCHC: Mean corpuscular hemoglobin concentration, PLT: Platelet, AST: Aspartat aminotransferaz, ALP: Alkaline fosfat, ALT: Alanin aminotransferaz, GGT: Gamma glutamil transferaz, BUN: Kan üre nitrojen, Ca: Kalsiyum, Mg: Magnezyum, K: Potasyum.



Tablo 2. İdrar dipsitik ve sediment bulguları.

İdrar Dipsitik Bulguları	
Ürobilinojen	Normal
Dansite	1025
Bilirubin	++
pH	6.0
Nitrit	-
Glikoz	-
Keton	-
Kan	-
Protein	+++
Lökosit	-
İdrar Sediment Bulguları	
Löysin kristalleri	+
Granüler kastlar	+

(Resim 2 ve 3).

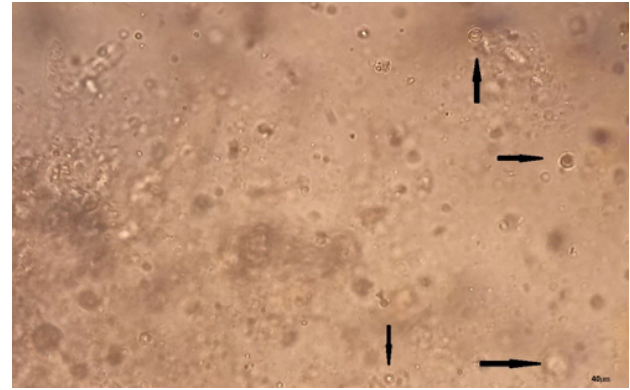
Tedavide sefazolin sodyum (12.5 mg/kg, BID, Sefazol® flk, Mustafa Nevzat, İstanbul, Türkiye) ve vitamin C total olarak 2 mL (İnjacom-C® amp, Ceva, İstanbul) 7 gün kas içi yolla uygulandı. Destekleyici olarak tedavi süresince L-carnitine total 1000 mg (Carnitene®, %30 oral solüsyon, Santa-Farma, İtalya) oral yolla sabah akşam yarım ölçek uygulandı. Uygulanan tedaviye rağmen hasta 45 gün sonra öldü.

Steroid hepatopati köpeklerde kortikosteroid uygulamaları sonucunda oluşabilmektedir. Deneysel olarak yapılan bazı çalışmalar da deksametazonun immunsupresif dozu ile kısa süreli (Sobczak-Filipiak ve ark 2014) ve uzun süreli tedavi amaçlı prednizolon uygulamaları sonucunda (O'Brien ve ark 1996, Oliveria ve ark 2011) steroid hepatopati gelişebilmekte ve karaciğerde büyüme, ağırlığında artış ile hepatik glukojen birikimi meydana gelmektedir. Steroid hepatopati olgularında hepatomegali ve bazı nonspesifik bulgular (poliüri, poldipsi, endokrin alopesi, polifaji, letarji vs) gözlenmektedir (Center 1996). Bu olgunun materyalini osteoartritisi nedeni ile uzun (deksametazon) ve kısa (prednizolon) etkili kortikosteroid kullanılan 18 yaşında erkek Terrier ırkı köpek oluşturdu. Hastanın vücut ısısı, iştahı, akciğer ve kalp oskültasyonu normal olmasına rağmen şiddetli halsizlik, letarji ve özellikle radyografi ve ultrasonografi (USG)'de hepatomegali tespit edildi.

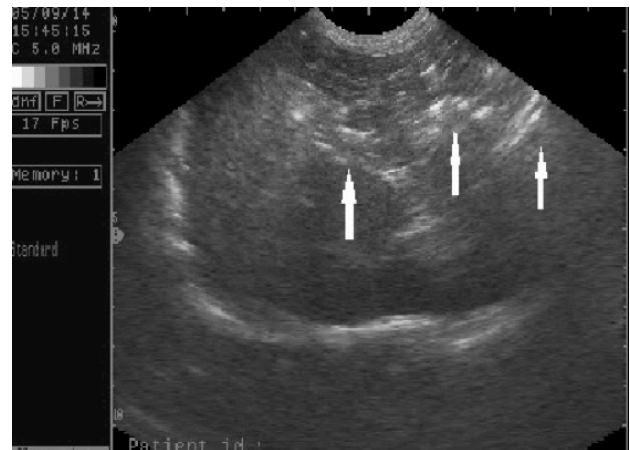
Özellikle antienflamatuar etkileri için kullanılan kortikosteroidler akut veya kronik uygulamalarında kanda nötrofiliye sebep olmaktadır. Bu da kemik iliğinden glukokortikoid-kaynaklı granülosit üretiminin indüklenmesi ve dokulara yansıl hücrelerin kemotaksisinin engellenmesi ile meydana gelir (Nakagawa ve ark 1998). Lenfositlerin ise sayı ve fonksiyonlarında azalmalar meydana getirerek bağışıklığın bas-

kılanmasına neden olurlar (Rhen ve Cidlowski 2005). Önceki çalışmalarla benzer olarak, olgunun materyalini oluşturan köpeğin hematolojik muayenesinde nötrofil oranı %81, lenfosit oranı %18.5 olarak belirlendi (Tablo 1).

Kortikosteroid ilaçlar büyük oranda karaciğerde metabolize olur, glikoneogenezis ile glikoz sentezini artırır ve katabolik etkileri ile yağ ve proteinleri yıkmalar, özellikle protein katabolizmasının uyarılması BUN düzeylerinde artış (Longo ve ark 2012), proteinüri ve mikroalbüminüri görülür (Jaeger 2003). Ayrıca bir aminoasit olan ve şiddetli karaciğer hastalıklarında ya da kalıtsal aminoasit metabolizması hastalıklarında idrar sedimentinde löysin kristallerine rastlanır (Berk ve Korenblatt 2011). Glikoz sentezinin artışı indüklerken, perifer dokularda kullanımını azaltarak insülin antagonisti gibi görev yapar ve kan glikoz seviyesini yükseltirken, yağ sentezini artırarak kolesterol düzeyinin yükselmesine sebep olur (Ettinger ve ark 1987, Lowe ve ark 2007). Jaeger (2003) yaptığı çalışmada kolesterol seviyelerinde hafif ya da orta düzeydeki artışların meydana gelebileceğini ifade etmektedir. Bu olguda, BUN (Longo ve ark 2012) ve kolesterol düzeylerinde 2 kat artış (Tilley ve Smith 2011); idrar dipstik analizinde proteinüri (Jaeger 2003) ve hafif bilirubinüri ile idrar sedimentinin muayenesinde löysin kristallerinin (Berk ve Korenblatt 2011) gözlenmesi (Resim 1), steroid kullanı-



Resim 1. İdrar sedimentinde löysin kristalleri.



Resim 2. Karaciğerde dejenerasyon (ok) ve büyüme.



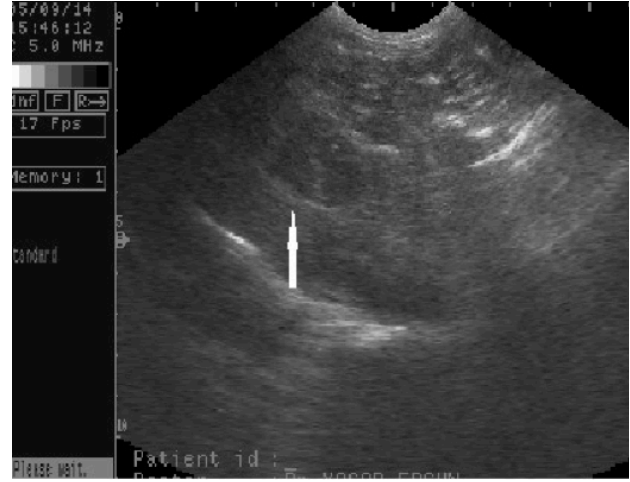

mının karaciğer üzerindeki etkilerine yorumlandı.

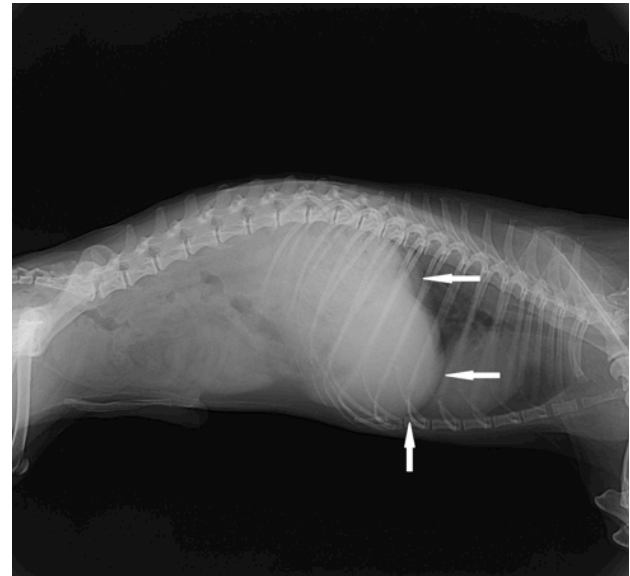
Kliniğe gelen köpek de yapılan laboratuvar muayenelerinde özellikle ALP ve GGT düzeylerindeki artışlar steroid hepatopati teşhisini desteklemektedir. Yine bu enzim artışları ile birlikte safra kesesinin USG muayenesinde belirlenen bulanıklık ve dolgunlukla biliar hiperplazi şüphesini artırmaktadır. Fakat bilirubinin normal sınırlarda olması ve klinik bulgularda ikterusun gözlenmemesi biliar bir obstrüksiyonun olmadığını ortaya koymaktadır. ALT ve AST düzeylerindeki hafif artışlar da hepatoselüler hasar/sızıntıyı göstermektedir. Steroid hepatopati ile ilgili bir çalışmada (Webster 2004), serum ALP enzim aktivitesinin 3-64 kat, serum ALT ve GGT düzeylerinin 2-6 kat arttığı, serum AST konsantrasyonunun normal ya da <2 kat arttığı, diğer bir çalışmada (Wiedmeyer ve ark 2002) ise serum ALP ve GGT seviyelerinde önemli derecelerde artış, serum ALT ve AST enzim düzeylerinde hafif artışlar meydana geldiği bildirilmektedir. Bununla birlikte ALP artışlar biliar staziste de meydana geldiği için serum albümin ve bilirubin konsantrasyonlarında değişim olmaksızın GGT'nin steroid hepatopati için daha güvenilir bir parametre olduğu ifade edilmiştir (Tams 2003).

Steroid hepatopatide teşhis genellikle alınan anemnezde kortikosteroid kullanımının belirlenmesi, USG, karaciğer biyopsisi ve radyografide hepatomegalinin varlığı (Hawthorne 2005) ile yapılır. USG'de karaciğerde hiperekojenite ve zaman zaman benekli bir görüntü vardır (Tams 2003). Syakalima ve ark (1998) steroid hepatopati oluşturdukları köpeklerin USG bulgularını erken ve duyarlı, histolojik bulgularla daha iyi ilişkilendirilebilen ve serum enzim aktivitelerinin yorumlanmasına daha çok katkı sağladığını ifade etmişlerdir. Köpeklerde hepatomegali ve difuz hepatoselüler vakuolizasyondan kaynaklanan karaciğer paransiminin ekojenitesinde artışlarda steroid hepatopati mutlaka göz önüne alınmalıdır (Billar ve ark 1992, Mannion 2006). Karaciğerde hiperekojen görüntü steroid hepatopatilerin %71'inde tespit edilmiştir (Warren-Smith ve ark 2012). USG duyarlılığı steroid hepatopati için %86 ve hepatitis için %48'dir. Bu olguda, USG muayenesinde karaciğerde ekojenite artışı ile birlikte safra kesesinde dolgunluk ve safra kesesi içeriğinde bulanıklık olması yukarıda bahsedilen çalışmalar ile benzerdi (Resim 2 ve 3). Ayrıca radyografik muayenede belirgin hepatomegali de saptandı (Resim 4).

Glikokortikoidlerin kademeli olarak azaltılarak bırakılmasını içeren tedavi eğer ilacın kullanımı önemli ve gerekli ise en azından %50 azaltılmalıdır. Karaciğerde ve enzimlerde gözlenen bütün değişiklikler glikokortikoidlerinin kullanımının bırakılması ile geriye dönüşümlü olabilmektedir (Tams 2003). Fakat bu olguda, deksametazon dozunun azaltılarak bırakılmasından yaklaşık 7 gün sonrasında enzimlerin dolaşımdaki yarı ömürlerine (ALT'nin yarı ömrü yaklaşık 47 saat, AST 17 saat, ALP 70 saat, GGT 10 gün) rağmen (Dufour ve ark 2000, Twedt 2013) özellikle ALT ve AST'nin halen yüksek



Resim 3. Safra kesesinde dolgunluk ve bulanıklık.



Resim 4. Karaciğerin radyografisinde büyüme.

olması karaciğerdeki hasarın şiddetinin bir göstergesi, ALP ve GGT'nin yüksekliği ise kortikosteroid etkisinin halen devam ettiğinin bir göstergesi olarak kabul edilebilir. Lee ve ark (2013) yaptıkları çalışmaya benzer şekilde özellikle enfeksiyon oranlarını azaltmak için kullanılan antibiyotiğe ve destek tedavilere rağmen köpeğin ileri yaşı olmasının da sebebi ile hasta yaklaşık 1.5 ay sonra öldü. Hasta sahibinin izni olmadığı için köpekten hem biyopsi hem de otopsi yapılmadı.

Sonuç olarak kortikosteroidlerin uzun süreli ve kontrolsüz şekilde kullanılmaları karaciğer enzim seviyelerinde ciddi artışlara sebep olup ve steroid hepatopatinin ayırıcı tanısında ALP ve GGT enzim seviyelerinin daha duyarlı olduğu; aynı zamanda idrar sedimentinde löysin kristallerinin bulunmasının teşhisi destekleyeceği sonucuna varıldı. Ayrıca noninvaziv bir muayene yöntemi olan USG, laboratuvar muayenelerini destekleyici olarak steroid hepatopatili köpeklerin teşhisinde klinik pratikte uygulanması tavsiye edilebilir.



Kaynaklar

- Abdou OA, Kelany WM, Torad FA, Yehia SG, 2013. Ultrasonographic, morphologic and biochemical alterations in experimentally induced steroid hepatopathy in dogs. *Global Vet*, 11, 123-130.
- Berk P, Korenblatt K, 2011. Approach to the patient with jaundice or abnormal liver test results, In: *Cecil Medicine*, Eds: Goldman L, Schafer AI, 24th edition, Saunders Elsevier, Philadelphia, USA, pp: 1098-1099.
- Biller DS, Kantrowitz B, Miyabayashi T, 1992. Ultrasonography of diffuse liver disease - A review. *J Vet Intern Med*, 6, 71-76.
- Center SA, 1996. Hepatic lipidosis, glucocorticoid hepatopathy, vacuolar hepatopathy, storage disorders, and iron toxicity, In: *Strombeck's Small Animal Gastroenterology* 3rd edition, WB Saunders, UK, pp: 766-801.
- Dufour DR, Lott JA, Nolte FS, Gretch DR, Koff RS, Seeff LB, 2000. Diagnosis and monitoring of hepatic injury. I. Performance characteristics of laboratory tests. *Clin Chem*, 46, 2027-49.
- Ettinger WH, Klinefelter HF, Kwiterovitch PO, 1987. Effect of short-term, low-dose corticosteroids on plasma lipoprotein lipids. *Atherosclerosis*, 63, 167-72.
- Hawthorne R, 2005. Diagnosing liver disease a roundtable discussion. Radiography sponsored by an educational grant from IDEXX Laboratories. http://www.idexx.it/pdf/it_it/smallanimal/vetlab/catalyst/diagnosing-liver-disease.pdf, Erişim tarihi: 20.11.2014
- Jaeger JQ, Jonson S, Hinchcliff KW, Sherding R, Jensen W, Brunzell J, Murdock S, 2003. Characterization of biochemical abnormalities in idiopathic hyperlipidemia of miniature schnauzer dogs. *J Vet Intern Med*, 16, 394.
- Longo DL, Fauci AS, Kasper DL, Hauser SL, Jameson JL, Loscalza J, 2012. *Harrison's Principles of Internal Medicine*, 18th edition, The McGraw-Hill Companies, USA, p: 611.
- Lowe AD, Graves TK, Campbell KL, Schaeffer D, 2007. A comparison of the diabetogenic effects of dexamethasone and prednisolone in cats. *Vet Dermatol*, 18, 184.
- Mannion P, 2013. RCVS and European Specialist in Veterinary Diagnostic Imaging. Online Imaging Day Session 3: Abdominal Ultrasound. http://www.veterinarywebinars.com/assets/Session_3_AbdominalUS_Online_Imaging_Day.pdf, Erişim tarihi: 20.11.2014
- Meyer DJ, Harwey JW, 1998. *Veterinary Laboratory Medicine (Interpretation & Diagnosis)*. WB Saunders Company, USA, p: 346.
- Nakagawa M, Terashima T, D'yachkova Y, Bondy GP, Hogg JC, Van Eeden SF, 1998. Glucocorticoid-induced granulocytosis: Contribution of marrow release and demargination of intravascular granulocyte. *Circulation*, 98, 2307-2313.
- O'Brien R, Zagzebski JA, Lu ZF, Steinberg H, 1996. Measurement of acoustic backscatter and attenuation in the liver of dogs with experimentally induced steroid hepatopathy. *Am J Vet Res*, 57, 1690-1694.
- Oliveira DC, Costa LAVS, Lopes BF, Lanis AB, Borlini C, Maia Junior JA, Costa FS, 2011. Computed tomography in the diagnosis of steroidal hepatopathy in a dog: Case report. *Arq Bras Med Vet Zootec*, 63, 36-39.
- Rhen T, Cidlowski JA, 2005. Antiinflammatory action of glucocorticoids-new mechanisms for old drugs. *N Engl J Med*, 353, 1711-1723.
- Sobczak-Filipiak M, Szarek J, Czopowicz M, Mieczkowska J, Lechowski R, 2014. Hepatic stellate cells in the liver of dogs with steroid-induced hepatopathy. *Bull Vet Inst Pulawy*, 58, 273-276.
- Syakalima M, 1998. A study of liver and corticosteroid-induced alkaline phosphatase isoenzymes activities associated with glucocorticoid hepatopathy in the dog. *Jpn J Vet Sci*, 46, 119-121.
- Syakalima M, Takiguchi M, Yasuda J, Mortal Y, Hashimoto A, 1998. Comparison of attenuation and liver-kidney contrast of liver ultrasonographs with histology and biochemistry in dogs with experimentally induced steroid hepatopathy. *Vet Q*, 20, 18-22.
- Tams TR, 2003. *Handbook of Small Animal Gastroenterology*, WB Saunders Company, 2nd edition, USA, pp: 335-336.
- Tilley LP, Smith FWK, 2011. *Blackwell's Five-Minute Veterinary Consult: Canine and Feline*, fifth edition, Eds: Tilley LP, Smith FWK, John Wiley & Sons, UK, pp: 1240-1241.
- Turgut K, Ok M, 2000. Kedi köpek gastroenterolojisi sempozyumdan tevhise. *Bahçivanlar Basım Sanayi*, Konya, Türkiye, p: 885.
- Twedt D, 2013. Common causes of abnormal liver enzymes. *Western Veterinary Conference*. SA 128, pp: 1-4.
- Warren-Smith CMR, Andrew S, Mantis P, Lamb CR, 2012. Lack of associations between ultrasonographic appearance of parenchymal lesions of the canine liver and histological diagnosis. *J Small Anim Pract*, 53, 198-203.
- Webb CB, 2013. (Small Animal) Clinician's brief. Top 5: Liver conditions in dogs. pp: 85-87.
- Webster CRL, 2004. Interpretation of serum alkaline phosphatase in dogs: Consultant on call. *NAVC Clinician's Brief*, pp: 9-12.
- Wiedmeyer CE, Solter PF, Hoffman WE, 2002. Kinetics of mRNA expression of alkaline phosphatase isoenzymes in hepatic tissues from glucocorticoid-treated dogs. *Am J Vet Res*, 63, 1089-1095.

