



## CASE REPORT

### Bir kedide *Lucilia sericata*'dan kaynaklanan travmatik myiasis olgusu

Ceylan İlhan<sup>1\*</sup>, Bilal Dik<sup>1</sup>, Nuriza Zamirbekova<sup>2</sup>

<sup>1</sup> Selçuk Üniversitesi Veteriner Fakültesi Parazitoloji AD, 42250, Selçuklu, Türkiye

<sup>2</sup> Selçuk Üniversitesi Veteriner Fakültesi Cerrahi AD, 42250, Selçuklu, Türkiye

Geliş:07.11.2017, Kabul: 01.02.2018

\*ceylanilhan@selcuk.edu.tr

### A traumatic myiasis case in a cat caused by *Lucilia sericata*

*Eurasian J Vet Sci*, 2018, 34, 2, 131-133

DOI: 10.15312/EurasianJVetSci.2018.190

#### Öz

Selçuk Üniversitesi, Veteriner Fakültesi Cerrahi Kliniğine maddi doku kayıplı yara şikayeti ile agoni halinde, dışı bir sokak kedisi getirildi. Kedinin muayenesi sırasında inguinal bölge ve anüse yakın kısımlarda çok sayıda larvaya rastlandı. Toplanan larvalar %70 alkolde muhafaza edildi ve daha sonra %10 KOH'de birkaç gün süreyle şeffaflandırıldı. Mikroskopik muayenede, anterior ve posterior stigmalarla, sefalo-faringeal iskeletin özelliklerine bakılarak, larvalar II ve III. dönem *Lucilia sericata* larvası olarak teşhis edildi.

**Anahtar kelimeler:** Kedi, *Felis catus*, Myiasis, *Lucilia sericata*, Türkiye

#### Abstract

A female stray cat was brought in agony with a tissue lost wound to the Surgery Clinic of Veterinary Faculty, Selçuk University. During the examination, several larvae were found at the inguinal and anal areas of the cat. The collected larvae were preserved in alcohol 70%, and transparented in potassium hydroxide (KOH) 10% for a few days. In microscopical examination of anterior and posterior spiracles and cephalo-pharyngeal skeleton of the larvae, they were identified as second and third stages larvae of *Lucilia sericata*.

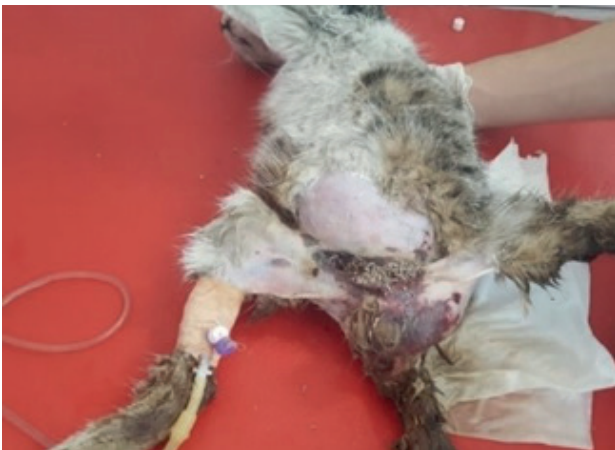**Keywords:** Cat, *Felis catus*, Myiasis, *Lucilia sericata*, Turkey



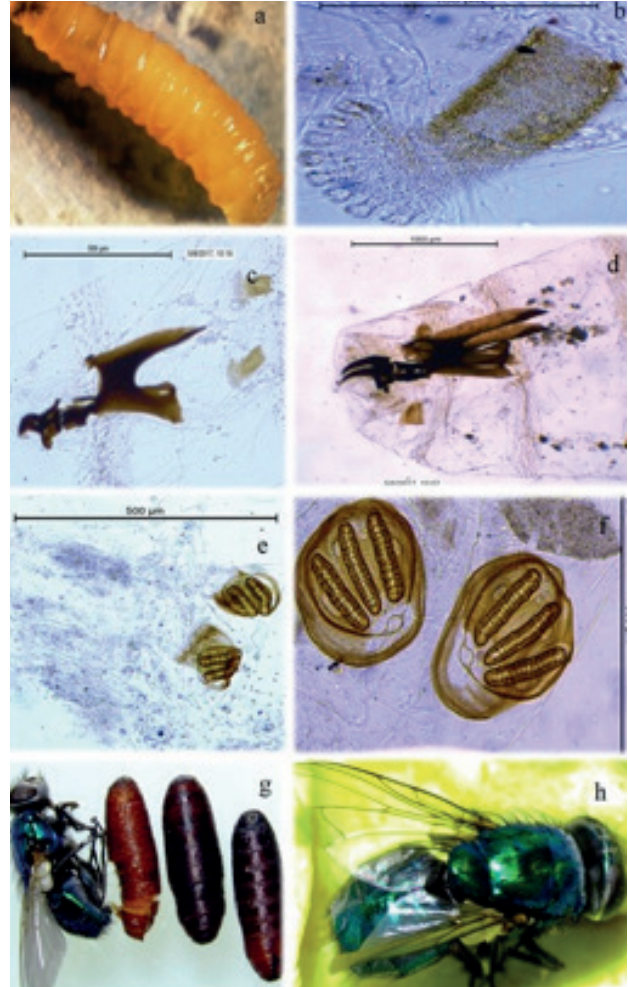


Myiasis, bazı Diptera larvalarının insan ve hayvan dokularında ve doğal boşluklarında parazitlenmeleri, belirli zamanlarda konağın ölü veya canlı dokuları ile beslenmeleri ve buralarda lezyonlara sebep olmaları şeklinde tanımlanmaktadır (Zumpt 1965). Myiasise neden olan sineklerin büyük bir kısmı Calliphoridae, Sarcophagidae, Oestridae, Hypodermatidae ve Gasterophilidae ailelerinde yer alırlar (Dik 2015). Sarcophagidae ailesinde yer alan *Wohlfahrtia magnifica* ile Calliphoridae ailesinde yer alan *Lucilia sericata* insan ve hayvanlarda travmatik myiasise neden olan dominant türlerdir (Dik ve ark 2012). Türkiye'de yapılan çalışmalarda myiasis etkeni olarak *L. sericata*'nın daha yaygın olduğu ve hayvanlarda travmatik, oral, kutanöz, genital ve vulvo-vajinal myiasise neden olduğu bildirilmiştir (Sevgili ve ark 2004, Gökçen ve Sevgili 2007, Sevgili ve ark 2009, Yılmaz ve Köse 2014). *Lucilia* dahil, Calliphoridae ailesindeki cinslerin birçoğu çürümüş organik maddelerde gelişen saprofaj sineklerdir. Calliphoridae ailesine bağlı 80 kadar sinek türünün kutanöz myiasise yol açtığı ve bunlardan 24 tanesinin Türkiye'de de saptandığı bildirilmiştir (Şaki 2016). Myiasise neden olan larvalar deride, deri altında, deri altı yumuşak dokularında, ağız, mide, bağırsak, üro-genital sistem, burun, kulak ve gözde parazitlenebilmektedirler (Dik 2015). Larvalar canlı dokularla beslenmeyip, ölü hücrelerle, eksudat ve sekretlerle beslenirken, yaptıkları irritasyon ve salgıladıkları enzimler ile hücre tabakalarında yıkımlanmaya neden olmakta ve eksudasyon uyarılmaktadır. Larvalar kısa bir süre içerisinde subkutisi delerek epidermise ulaşırlar. Larvaların çıkardıkları enzimler ve lezyonlarda oluşan toksik maddeler zamanla emilerek hayvanlarda intoksikasyon, septisemi, şok, histolizis ve sekonder enfeksiyonlar sonucunda ölüme neden olabilir (Ütük 2006, Aldemir ve ark 2012). Bu olgu sunumu bir kedide tespit edilen *L. sericata* kaynaklı travmatik myiasis hakkında bilgi vermek amacıyla hazırlanmıştır.

Cerrahi Kliniğine maddi doku kayıplı yara şikayeti ile agoni halinde getirilen tekir bir dişi kedinin muayenesi sırasında inguinal bölgenin özellikle anüse yakın kısımlarındaki lezyonlarda çok sayıda larvaya rastlandı. Larvalar lezyonlu bölgeden toplandıktan kısa bir süre sonra, kedi tıbbi bir müdahale yapmaya fırsat kalmadan ex oldu (Resim 1).



Resim 1: Travmatik miyaz şikayetiyle getirilen kedinin klinik görünümü



Resim 2: a) *L. sericata* III. dönem larva, b) *L. sericata* III. dönem larva, Anterior stigma, c) *L. sericata* II. dönem larva, Cephalo-pharyngeal sceleton ve anterior stigma, d) *L. sericata* III. dönem larva, Cephalo-pharyngeal sceleton ve anterior stigma, e) *L. sericata* II. dönem larva, Posterior stigma f) *L. sericata* III. dönem larva, Posterior stigma, g) Kapalı ve açık pupalar ile pupadan çıkan erişkin sinek, h) Erişkin *Lucilia sericata*

Toplanan larvaların bir kısmı distile suda yıkandıktan sonra %70 alkolle alındı. Daha sonra %10'luk Potasyum hidroksit'e (KOH) alınarak şeffaflandırıldı ve stereo mikroskop altında di-seke edildikten sonra Kanada balsamı ile lama yapıştırılarak preparat haline getirildi. Sefalo-faringeal iskelet ile anterior ve posterior stigmaların morfolojik özelliklerine bakılarak *L. sericata*'nın II. ve III. dönem larvaları olarak teşhis edildi. Toplanan larvalardan bazıları da üstü tülbentle örtülü cam bir kavanoz içerisinde, tavuk ciğeri ile beslenerek pupa ve ergin *L. sericata*'lar elde edildi ve teşhis doğrulandı (Resim 2).

*L. sericata* tarafından oluşturulan deri myiasisinin dışkı ile bulaşık perianal ya da daha aşağıdaki vücut bölümlerinde, yaygın olarak erkek köpeklerde daha çok meydana geldiği bildirilmiştir (Işık ve Dik 2015, Şaki 2016). Ayrıca *L. sericata* larvalarına kuzularda gingivada (Aydenizöz ve Dik 2008), koyunlarda sakral, lumbal ve özellikle de ayak bölgesindeki derin yaralarda (Staric ve ark 2002), keçilerde öncelikle açık yaralar ile kırkım yaralarında ceylanlarda genital bölgede (Sevgili ve ark 2004), sığırlarda karpal eklemlerde, kazlarda özellikle kanat bölgesindeki



lezyonlarda rastlanmaktadır (Farkas ve ark 2001),. İnsanlarda ise göz (Wyman ve ark 2005), alt çene (Chigusa ve ark 2005), kulak, dış kulak yolu (Al Jabr 2015, Cho ve ark 1999) ve eldeki yaralarda, ayak parmaklarındaki nekroze dokularda, ameliyat yaralarında, nazo-faringeal bölge, ağız boşluğu ve vaginal bölgelerde oluşan lezyonlar ile sindirim sisteminde rastlanmıştır (Dinçer 1997, Joo ve Kim 2001) Yapılan diğer bir çalışmada (Gökpınar 2017) da bir baykuşun kanadında sinek larvaları tespit edilmiş ve mikroskopik muayene sonucu larvaların *L. sericata* larvaları olduğu belirlenmiştir.

Yücel ve ark (2008) bir kedide doğumdan bir süre sonra genital myiasise rastlamışlar ve bunun *L. sericata* larvalarından kaynaklandığını tespit etmişlerdir. Çeşitli ülkelerde yapılan çalışmalarda, kedilerde *Phormia regina* larvalarının aural, anal ve umbilikal myiasise (Pekmezci ve ark 2013), *Calliphora erythrocephala*'nın kutanöz myiasise, *Cuterebra* türlerinin ophthalmomyiasis, cerebrosipinal ve intratracheal myiasis sonucu kedi iskemik ensefalopati hastalığına yol açtığı (Williams ve ark 1998), *Cochliomyia hominivorax*'ın ise kutanöz myiasise neden olduğu saptanmıştır (Mendes De Almeida ve ark 2007, Rodriguez ve Perez 1996).

Myiasis veteriner hekimlik açısından, evcil hayvanlarda ciddi, nispeten yaygın ve önlenebilir bir problemdir. Bu duruma sineklerin yol açtığı düşünülürse de, en başta akla gelen sineklerle mücadeledir, fakat bu oldukça güçtür. Myiasis olgularının önlenmesinde sineklerin üreme yerleri olan çöp, kadavra, hayvan kesim artıklarının ve diğer organik maddelerin açıkta bırakılmaması önemlidir. Ayrıca miyaz vakalarında erken teşhisin, derin doku kayıplı yaraların önlenmesinde çok önemli bir faktör olduğu unutulmamalıdır (Yazar ve ark 2005). Bunun yanında doğumdan sonra oluşan yara ve intra-uterin içerik üzerinde de myiasis etkenlerinin gelişebileceği unutulmamalıdır. Özellikle yaz mevsiminde sinek sayısındaki artış göz önünde bulundurulur; doğum sonrası bakımın düzenli olarak yapılması, oluşan yaraların tedavi ve pansumanının ardından bu bölgelerin sinek için hala uygun üreme ortamı olduğu unutulmamalı, açık yaralar dikilmeli, gerekirse repellentler kullanılmalıdır. Hayvan sahiplerinin veya barınak görevlilerinin hayvanın genel hijyenine dikkat etmesi; kulak, burun, ağız, anüs gibi sineklerin yumurta veya larva bırakabilecekleri doğal deliklerin temizliğine ayrı önem vermeleri gerekmektedir.

### Kaynaklar

- Al Jabr I, 2015. Aural Myiasis, a Rare Cause of Earache. Case Rep Otolaryngol, Article ID 219529, 3 pages.
- Aldemir OS, Ural K, Aysul N, Derincegoz O, Şimşek E, Guler AG, 2012. Bir köpekte travmatik myiasis olgusu. Türkiye Parazitol Derg, 36, 109-111.
- Mendes-de Almeida F, Labarthe N, Guerrero J, Landau-Remy G, Rodrigues DP, Borja GE, Pereira MJ, 2007. *Cochliomyia hominivorax* myiasis in a colony of stray cats (*Felis catus* Linnaeus, 1758) in Rio de Janeiro, RJ. Vet Parasitol, 146,

376-378.

- Aydenizöz M, Dik B, 2008. Bir Kuzuda Wohlfahrtia magnifica (Diptera: Sarcophagidae)'dan Kaynaklanan Gingival Miyaz Olgusu. Türkiye Parazitol Derg, 32, 79-81.
- Chigusa Y, Nemoto M, Kirinoki M, Matsuda H, 2005. Oral myiasis due to *Lucilia sericata* (Diptera: Calliphoridae) on a patient suffering from cerebral contusion in an intensive care unit (ICU) of a general hospital. Med Entomol Zool, 56, 251-255.
- Cho JH, Kim HB, Cho CS, Huh S, Ree HI, 1999. An aural myiasis case in a 54-year-old male farmer in Korea. Korean J Parasitol, 37, 51-53.
- Dik B, 2015. Veteriner Entomoloji, SÜ Basımevi, Konya, Türkiye, pp:135-163.
- Dik B, Uslu U, Işık N, 2012. Myiasis in animals and human beings in Turkey. Kafkas Univ Vet Fak Derg, 18, 37-42.
- Dinçer Ş, 1997. İnsan ve hayvanlarda Myiasis. Parazitolojide Artropod Hastalıkları ve Vektörler, Ed; Özcel MA, Daldal N, Ege Üniversitesi Basımevi, İzmir, Türkiye, 169-234.
- Farkas R, Szántó, Hall M, 2001. Traumatic myiasis of geese in Hungary. Vet Parasitol, 95, 45-52.
- Gökçen A, Sevgili M, 2007. Türkiye'de bir ceylanda (*Gazella subgutturosa*) kutanöz miyaz vakası. Atatürk Üniversitesi Vet Bil Derg, 2, 96-98.
- Gökpınar S, 2017. Bir baykuşta travmatik myiasis olgusu. Eurasian J Vet Sci, 33, 198-201.
- Işık N, Dik B, 2015. Bir köpekte *Lucilia sericata* (Diptera: Calliphoridae)' dan kaynaklanan travmatik myiasis olgusu Eurasian J Vet Sci, 31, 242-244.
- Joo CY, Kim JB, 2001. Nosocomial submandibular infections with dipterous fly larvae. Korean J Parasitol, 39, 255-260.
- Pekmezci D, Pekmezci GZ, Açıcı M, Gökalp G, Tütüncü M, 2013. Yeni Doğan Kedi Yavrularında *Phormia regina* (Meigen) (Diptera: Calliphoridae) Larvalarının Neden Olduğu Aural, Anal ve Umbilikal Myiasis Olgusu. Türkiye Parazitol Derg, 38, 71-75.
- Rodriguez JM, Perez M 1996. Cutaneous myiasis in three obese cats. Vet Q, 18, 102-103.
- Sevgili M, Altaş MG, Gökçen A, 2009. Bir köpekte oral myiasis olgusu. Türkiye Parazitol Derg, 33, 92-94.
- Sevgili M, Şaki CE, Gökçen A, 2004. Bir ceylanda genital myiasis olgusu. Türkiye Parazitol Derg, 28, 202-204.
- Staric J, Zadnik T, Vidrih A, Verglez-Rataj A, 2002. Cutaneous myiasis in two sheep. Slov Vet Res, 39, 243-250.
- Şaki CE, 2016. Calliphoridae, Sarcophagidae. In: Veteriner Arthropodoloji Ed; Karaer Z, Dumanlı N, Birinci Baskı, Medisan Yayınevi, Ankara, Türkiye, pp; 233-237.
- Ütük AE, 2006. Bir köpekte travmatik miyazis olgusu. F.Ü. Sağlık Bil. Dergisi, 20, 97-99.
- Williams KJ, Summers BA, Lahunta AD, 1998. Cerebrosipinal Cuterebriasis in Cats and Its Association with Feline Ischemic Encephalopathy. Vet Pathol 35, 330-343.
- Wyman M, Starkey R, Weisbrode S, Filko D, Grandstaff R, Ferree E, 2005. Ophthalmomyiasis of the posterior segment and central nervous system myiasis: *Cuterebra* spp.





in a cat. *Vet Ophthalmol*, 8, 77-80.

Yılmaz O, Kose M, 2014. Vulvo-vaginal myiasis in a queen caused by *Lucilia sericata* (Diptera: Nematocera: Calliphoridae). *Eurasian J Vet Sci*, 30, 108-110.

Yücel Ş, Çiçek H, Kar S, Eser M, 2008. Bir kedide genital myiasis olgusu. *Türkiye Parazitoloj Derg*, 32, 241-243.

Zumpt F, 1965. *Myiasis in Man and Animals in the Old World*. Butterworths&CoLtd, London, UK, pp. 38-48.

Yazar S, Dik B, Yalçın Ş, Demirtaş F, Yaman O, Öztürk M, Şahin İ, 2005. Nosocomial Oral Myiasis by *Sarcophaga* sp. in Turkey. *Yonsei Medical Journal*, No. 3, pp. 431-434.