

CASE REPORT

Bir beyaz leylekte (*Ciconia ciconia*) *Lucilia sericata* (Diptera: Calliphoridae) kaynaklı travmatik myiasis olgusu

Mehmet Yaman¹, Aykut Zerek^{1*}, Şerife Akkçük²

¹MKÜ, Veteriner Fakültesi, Parazitoloji Anabilim Dalı, Tayfur Sökmen Kampüsü, 31040, Hatay, Türkiye.

²MKÜ, Sağlık Bilimleri Enstitüsü, Parazitoloji Anabilim Dalı, Tayfur Sökmen Kampüsü, 31040, Hatay, Türkiye.

Geliş:22.11.2017, Kabul: 16.04.2018

*aykut_zerek@hotmail.com

A case of traumatic myiasis in a white stork (*Ciconia ciconia*) caused by *Lucilia sericata* (Diptera: Calliphoridae)

Eurasian J Vet Sci, 2018, 34, 3, 201-203

DOI: 10.15312/EurasianJVetSci.2018.200

Öz

Mustafa Kemal Üniversitesi, Veteriner Fakültesi Kliniğine yaralanma şikâyeti ile getirilen bir beyaz leyleğin muayenesinde, sol kanadında açık humerus kırığına ve kırık kemik içerisinde sinek larvalarına rastlandı. Toplanan larvalar, anterior ve posterior stigmalara ve sefalo-faringeal iskeletin morfolojik özelliklerine bakılarak teşhis edildi. Yapılan mikroskopik muayene sonucunda larvaların *Lucilia sericata*'nın üçüncü dönem larvası olduğu tespit edildi. Literatür bilgilere göre beyaz leyleklerde travmatik miyaz vakaları az görülmektedir. Bu çalışmada Hatay ilinde bir beyaz leylekte *L. sericata* kaynaklı travmatik miyaz vakası bildirilmiştir.

Anahtar kelimeler: Beyaz leylek, *Lucilia sericata*, larvalar

Abstract

A stork was brought to the Mustafa Kemal University, Faculty of Veterinary Clinics with the complaint of injury. On the examination, larvae were observed open humerus fracture on the left wing. Larvae were identified depending on the morphological characters of the anterior spiracles, posterior spiracles and cephalo-pharyngeal skeleton. The results of microscopic examination of the larvae were identified as the third stage larvae of *Lucilia sericata*. According to the literature information, traumatic myiasis cases were rarely observed in white storks. A case of traumatic myiasis in a white stork caused by *L. sericata* reported in Hatay.

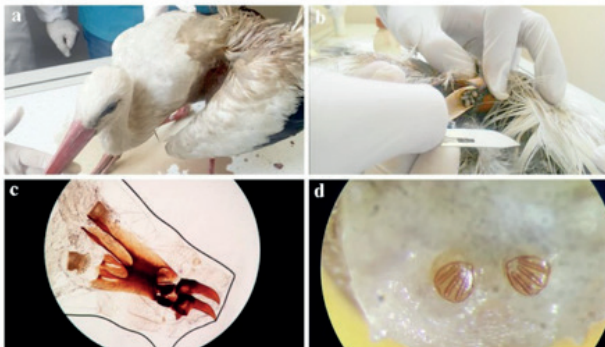
Keywords: *Ciconia ciconia*, *Lucilia sericata*, larvae

Palearktik bölgede yer alan Türkiye’de kayıtlara geçmiş % 20’ye yakınını beyaz leylek gibi göçmen kuş türleri oluşturmaktadır. Orta ve Güney Afrika’da kışı geçiren göçmen kuşlar Nil nehri boyunca ilerleyip Sina dağlarının oluşturduğu vadiyi takip ederek Hatay ilimiz üzerinden Türkiye’ye giriş yaparlar (Turan ve Arıkan 2011). Ciconiiformes takımı, Ciconiidae ailesi, *Ciconia* alt ailesinde bulunan beyaz leylekler (*Ciconia ciconia*) sulak alanların çevresinde ve karada yaşarlar. Yuvalarını çatı, baca, elektrik ve telefon direkleri, ağaçlar ve uçurum kenarları üzerine 1 metre çapında çubuk, çimen, kâğıt gibi materyalleri biraraya getirerek yaparlar. Balık, böcek, kurbağa, fare, köstebek, kertenkele, solucan gibi hayvanlarla beslenirler (Gökçek 2006).

Myiasis (Miyaz), insan ve hayvanların dokularında ve doğal boşluklarında yerleşen bazı sinek larvalarının konağın nekrotik ya da canlı dokuları ile beslenmeleri sonucu oluşan patolojik bozukluklar olarak tanımlanır (Zumpt 1965). Miyaz zorunlu, fakültatif ve rastlantısal olabilir. Türkiye’de Sarcophagidae (Sarcophaga, Wohlfahrtia) ve Calliphoridae (Calliphora, Lucilia) ailesindeki travmatik miyaz sinekleri oldukça yaygın görülürler. Calliphoridae ailesinde yer alan sineklerin dişileri fakültatif olup yumurtalarını hayvan leşlerine, dışkıya, yaralara, çürümüş, kokuşmuş organik maddelere, bazen de hayvanların canlı veya nekrotik dokularına bırakırlar (Zumpt 1965, Dinçer 1997). Calliphoridae ailesinden holarctic bir tür olan *L. sericata* insan ve hayvanlarda travmatik miyaza neden olan dominant bir türdür (Zumpt 1965, Dik ve ark. 2012).

Bu vakada, Beyaz Leylek (*Ciconia ciconia*) üzerinde rastlanan *L. sericata* larva infestasyonundan bahsedilecektir.

Mustafa Kemal Üniversitesi, Veteriner Fakültesi Kliniğine 15 Nisan 2016 tarihinde Doğa Koruma ve Milli Parklar Genel Müdürlüğü tarafından yaralanma şikâyeti ile getirilen bir beyaz leyleğin (Şekil 1a) muayenesinde, sol kanadındaki açık humerus kırığı içerisinde 32 adet sinek larvasına rastlandı (Şekil 1b). Pens yardımıyla toplanan larvalar %70’lik alkole alındı. Laboratuvarında %10’luk KOH içinde şeffaflaşmaya kadar bekletildi. Preparat yapılarak stereo mikroskop altında



Şekil 1. Sol kanadında açık humerus kırığı olan leylekte (a) rastlanan *L. sericata*’nın üçüncü dönem larvaları (b), üçüncü dönem larvanın; sefalo-faringeal iskeleti ve anterior stigmasi (c), posterior stigmasi (d).

incelendi. Anterior (Şekil 1c) ve posterior stigmaları (Şekil 1d) ile sefalo-faringeal iskelet (Şekil 1c) gibi ayırt edici morfolojik özelliklerine bakılarak (Zumpt 1965) *L. sericata*’ya ait üçüncü dönem larvalar oldukları tespit edildi.

Beyaz leyleklerde endoparazitlerden çeşitli sestod, nematod ve trematodlar (Schuster ve ark. 2002) Toxoplasma (Ortega 2006) ve Giardia (Franssen ve ark. 2000), ektoparazitlerden Mallophaga bitleri ve keneler (Dik ve Uslu 2006) tespit edilmiştir. İçerisinde leyleklerinde yer aldığı yabancı kuşlarda Protocalliphora, Philornis ve Passeromyia sinek larvaları tarafından meydana getirilen hematofaj miyaz vakalarına çok rastlanmaktadır. Calliphoridae ve Sarcophagidae ailelerindeki sinekler tarafından sekonder oluşturulan travmatik miyaz vakaları ise yaban kuşlarından nadir bildirilmiştir (Zumpt 1965, Wobeser ve ark. 1981, Baumgartner 1988, Farkas ve ark. 2001). Türkiye’de yaygın olduğu bildirilen *L. sericata* larvaları (Şaki 1996, Özdal 2004, Yaman ve Şaki 2011) miyaz etkeni olarak koyun (Göksu ve ark. 1984), sığır (Şaki ve Özer 1999), kedi (Dinçer 1997, Yücel ve ark. 2008) köpek (Sevgili ve ark. 2009), ceylan (Sevgili ve ark. 2004) ve tavşanda (Sayın İpek ve ark. 2012) tespit edilmiştir. Kanatlı hayvanlarda *L. sericata* kaynaklı miyaz vakaları Dünya’da ve Türkiye’de yapılan çalışmalarda bildirilmiştir (Al-Khalidi ve Shareef 1985, Farkas ve ark. 2001, Pirali-Kheirabadi ve ark. 2010, Dik ve ark. 2012, Gökçınar 2017). Beyaz leyleklerden *L. sericata* infestasyonu Avusturya ve Türkiye olmak üzere sadece 2 vakada bildirilmiştir (Hinaidy ve Frey 1984, Ütük ve Şaki 2017). Bu vakada bir leyleğin sol kanadında açık humerus kırığı içerisinde parazitlenmiş *L. sericata* larvalarına rastlanmıştır. Miyaza neden olan ergin sineklere Türkiye’de Nisan ve Eylül ayları arasında rastlanmakta ve genellikle koyun ve keçi yetiştiriciliğinin yapıldığı bölgelerde yaz aylarında görülmektedir (Zumpt 1965, Dinçer 1997). Hatay yöresi, göçmen kuşların bahar döneminde Türkiye’ye giriş yaptığı, sonbahar döneminde ise çıkış yaptığı kilit bir bölge olarak tanımlanmıştır (Turan ve Arıkan 2011). *Lucilia sericata*’nın holarctic bir tür olduğu göz önünde bulundurulduğunda Nisan ayı ortalarında kliniğe getirilen leyleğin kanadında meydana gelen travmaya bağlı oluşan sekonder miyaz olayının ülkemiz sınırları içerisinde meydana geldiği söylenebilir.

Kaynaklar

- Al-Khalidi NW, Shareef AM, 1985. Myiasis in a turkey. Avian Dis, 29 (4), 1235–1238.
- Baumgartner DL, 1988. Review of myiasis (Insecta: Diptera: Calliphoridae, Sarcophagidae) of Nearctic wildlife. Wildlife Rehabilitation, 7, 3–46.
- Dik B, Uslu U, 2006. Beyaz Leyleklerde (*Ciconia ciconia* Linnaeus, 1758) Görülen Mallophaga (Insecta) Türleri, Türkiye Parazit Derg, 30 (3), 220-225.
- Dik B, Uslu U, Işık N, 2012. Myiasis in animals and human beings in Turkey. Kafkas Univ Vet Fak Derg, 18, 37-42.

- Dinçer Ş, 1997. İnsan ve Hayvanlarda Myiasis. Özcel MA, Daldal N. eds. Parazitolojide Artropod Hastalıkları ve Vektörler. Türkiye Parazitoloji Derneği. Yayın No: 13. Ege Üniv. Basımevi, İzmir, s: 169-234.
- Farkas R, Szántó Z, Hall M, 2001. Traumatic myiasis of geese in Hungary. *Vet Parasitol*, 95, 45-52.
- Franssen FF, Hooimeijer J, Blankenstein B, Houwers DJ, 2000. Giardiasis in a White Stork in The Netherlands. *J Wildl Dis*, 36 (4), 764-766.
- Gökçek Ç, 2006. Ankara Kızılcahamam'daki Bir Leylek Popülasyonunun Üreme Başarısı ve Yuva Davranışlarının Araştırılması. Yüksek Lisans Tezi, Orta Doğu Teknik Üniversitesi Biyoloji Bölümü, Ankara.
- Gökpmar S, 2017. Bir baykuşta travmatik myiasis olgusu, *Eurasian J Vet Sci*, 33 (3), 198-201.
- Göksu K, Tüzer E, Aydemir M, 1984. Kurban derilerinde *Lucilia* (*Phaenicia*) *sericata* (Meigen, 1836) larvalarından ileri gelen infestasyonlar. *Türkiye Parazitol Derg*, 7, 159-167.
- Hinaidy HK, Frey H, 1984. Further cases of facultative myiasis in vertebrates in Austria. *Wien Tierarztl Monatsschr*, 71, 237-238.
- Ortega YR, 2006. *Foodborne Parasites*. New York: Springer, p; 121.
- Özdal N, 2004. Van ve yöresinde sığır, koyun ve keçilerde travmatik myiasis etkenlerinin yayılış, gelişme ve identifikasyonları. Doktora tezi, Yüzcüncü Yıl Üniversitesi Sağlık Bilimleri Enstitüsü, Van.
- Pirali-Kheirabadi K, Cheraghchi-Bashi M, Navidpour S, 2010. Infestation of an owl (*Bubo bubo*) with *Lucilia* spp. *Comp Clin Pathol*, 19, 221-224.
- Sayın İpek DN, İpek P, 2012. Evcil Bir Tavşanda (*Oryctolagus cuniculus*) *Lucilia sericata*'nın Neden Olduğu Travmatik Myiasis Olgusu, *Türkiye Parazitol Derg*, 36, 54-56.
- Schuster R, Schaffer T, Shimalov V, 2002. The helminth fauna of endogenous White Storks (*Ciconia ciconia*). *Berl Munch Tierarztl Wochenschr* (in German), 115 (11-12), 435-439.
- Sevgili M, Altaş MG, Gökçen A, 2009. Bir köpekte oral myiasis olgusu. *Türkiye Parazitol Derg*, 33(1), 92-94.
- Sevgili M, Şaki CE, Gökçen A, 2004. Bir ceylanda genital myiasis olgusu. *Türkiye Parazitol Derg*, 28, 202-204.
- Şaki CE, 1996. Elazığ ve çevresinde koyun, keçi ve sığırlarda external myiasis etkenlerinin yayılışı ve gelişimleri. Doktora tezi, Fırat Üniversitesi Sağlık Bilimleri Enstitüsü, Elazığ.
- Şaki CE, Özer E, 1999. Elazığ ve çevresinde sığır, koyun ve keçilerde myiasisler ve bunların tedavileri. *Turk J Vet Anim Sci*, 23, 261-268.
- Turan SL, Arıkan K, 2011. Hatay ve risk altındaki göçmen kuşlar. II. Türkiye Sulak Alanlar Kongresi. Ahi Evran Üniversitesi, Kırşehir.
- Ütük AE, Şaki CE, 2017. İki Leylek (*Ciconia ciconia*) ve Bir Şahin (*Buteo buteo*)'de *Lucilia sericata*'nın Neden Olduğu Yara Miyazı. *Etlık Vet Mikrobiyol Derg*, 28 (2): 73-75.
- Wobeser G, Gajadhar A, Beyersbergen GW, Sugden LG, 1981. Myiasis by *Wohlfahrtia opaca* (Coq.): A cause of mortality of newly hatched wild ducklings. *Can. Field-Nat*, 95, 471-473.
- Yaman M, Şaki CE, 2011. Hatay Yöresinde Bulunan Miyaz Sinekleri ve Mevsimsel Dağılımları. *F.Ü. Sağ. Bil. Vet. Derg*, 25 (1), 07 - 10.
- Yücel Ş, Çiçek H, Kar S, Eser M, 2008. Bir kedide genital myiasis olgusu. *Türkiye Parazitol Derg*, 32 (3), 241-243.
- Zumpt F, 1965. *Myiasis in Man and Animals in the Old World*. Butterworths and Co., Ltd., London, pp; 267.