



## RESEARCH ARTICLE

### Yeni Zelanda tavşanında (*Oryctolagus cuniculus L.*) midenin farklı doluluk derecelerinin böbreklerin topografisi üzerine etkisi

Özcan Özgel\*, Emine Karakurum, Yasin Demiraslan

Mehmet Akif Ersoy Üniversitesi, Veteriner Fakültesi,  
Anatomi Anabilim Dalı, 15030, Burdur, Türkiye  
Geliş: 11.08.2015, Kabul: 28.09.15

\*ozcangel@gmail.com, ozcanozgel@mehmetakif.edu.tr

### The effect of the different strike levels of the stomach on the kidneys in the New Zealand rabbit (*Oryctolagus cuniculus L.*)

Eurasian J Vet Sci, 2016, 32, 1, 1-6

DOI:10.15312/EurasianJVetSci.2016115442

#### Öz

**Amaç:** Tavşanlarda midenin farklı doluluk derecelerinin böbreklerin topografisi üzerine etkisinin araştırılması amaçlanmıştır.

**Gereç ve Yöntem:** Hayvanlar normal beslenenler, midesi boş ve midesi dolu tavşanları elde etmek üzere 8'er adetlik 3 gruba ayrıldı. Doygunlukları aynı olan her üç gruptaki tavşanlardan 6 tanesi (3x2) dişe edildi. Geri kalan tavşanlar sternal pozisyonda uzanmış durumda tespit edilerek -20°C'de donduruldu. Bu üç grup hayvandan üçer adet olmak üzere toplamda tavşanların 9 tanesinden paramedian kesit ve diğer 9 tanesinden ise transversal kesit alındı.

**Bulgular:** Midesi boş tavşanlarda sol böbreğin cranial ucunun I.-II. vertebrae lumbales, caudal ucunun ise III. vertebra lumbalis düzeyinde olduğu, sağ böbreğin cranial ucunun XII. vertebra thoracicae düzeyinde uzandığı, caudal ucunun ise I.-II. vertebrae lumbales düzeyinde bulunduğu belirlendi. Midesi dolu tavşanlarda ise sol böbreğin cranial ucunun III. lumbal vertebra, caudal ucunun ise V. lumbal vertebrae düzeyinde olduğu, sağ böbreğin cranial ucunun I.-II. vertebrae lumbales arasındaki düzeyde uzandığı, caudal ucunun ise III. vertebra lumbalis düzeyinde bulunduğu gözlemlendi.

**Öneri:** Tavşanların normal abdomen bölgesinin kesit anatomisinde mide doluluğunun böbrekler üzerine etkili olabileceği ifade edilebilir.

**Anahtar kelimeler:** Topografi, tavşan, mide, böbrek

#### Abstract

**Aim:** In the present study, it was aimed at the investigation of the effect of varying degrees of stomach fullness on the topography of the kidneys in the rabbit.

**Materials and Methods:** The animals were allocated to 3 groups, each comprising 8 rabbits, such that they were grouped as animals that were subjected to normal feeding and those with an empty and full stomach. From the three groups, which were comprised of animals with the same degree of stomach fullness, 6 rabbits (3x2) were dissected. The remaining animals were placed in sternal recumbency and frozen at -20°C. Paramedian and transversal sections were obtained from three animals in each group, and in total from 9 rabbits.

**Results:** The left kidney at empty stomach in rabbits was determined that the level of cranial tip at I. - II. vertebrae lumbales at and caudal tip III. vertebra lumbalis. The right kidney was determined that extends at the level of cranial tip at XII. vertebra thoracica and caudal tip at I. - II. vertebra lumbales. The left kidney at full stomach in rabbit was determined that the level of cranial tip at III. vertebra lumbales, if the caudal tip V. vertebra lumbalis. The right kidney was determined that the level of cranial tip at I.-II. vertebra lumbales, while caudal tip at III. vertebralumbales.

**Conclusion:** It may be concluded that fullness of the stomach effects on kidneys in the cross-sectional anatomy of the normal abdominal region in the rabbit.

**Keywords:** Topography, rabbit, kidney, stomach





## Giriş

Tavşan, Lagomorpha takımının Leporidae familyasına ait bir türdür (Pearce ve ark 2007). Yeni Zelanda Tavşanı deneysel araştırmalarda kullanılabilirliği nedeniyle araştırmacılar tarafından sıkça tercih edilen bir hayvan türüdür. Anatomik ve fizyolojik özelliklerinden dolayı bir takım hastalıkların araştırılmasında ve cerrahi çalışmalarda kullanılan bir hayvan modeli olarak karşımıza çıkmaktadır (Fox 1984, Poyraz 2000, Wolfenson ve Lloyd 2003).

Son 10 yılda Avrupa'da tavşan sayısının ve ilgisinin artışı tavşan hekimliği ile ilgili gelişmeleri de beraberinde getirmektedir. Bu durum hekimliği yeni arayışlara sürüklemektedir. Bunlardan bir tanesi de kesitsel anatomidir. Etkin bir teşhis için iyi bir kesitsel anatomi bilinmesi önemlidir (Zotti 2009). Ayrıca kesitsel anatomi bilgisayarlı tomografi, ultrasonografi ve manyetik rezonans görüntüleme teknikleri için de iyi bir atlas niteliği taşımaktadır.

Böbrekler karın boşluğunun dorsal duvarında, columna vertebralis'in sağında ve solunda birer tane bulunan organlardır (Eken ve ark 1999, Dursun 2002, Dursun 2005, Hedrich ve ark 2008). Ren dexter son costa ile 2. vertebra lumbalis'in processus transversus'u arasında (Constantinescu ve ark 2004) veya 3. vertebra lumbalis düzeyinde bulunurken (Shively ve ark 1985, Evans ve ark 1996), ren sinister 2., 3., veya 4. vertebrae lumbales'in karşısında uzanır (Evans ve ark 1996). Böbreklerin midenin doluluk derecelerine bağlı olarak yaklaşık bir omur boyu cranial-caudal ve dorsal yönde yer değiştirdikleri belirlenmiştir (Eken ve ark 1999). Ren sinister'in ventromedial olarak colon descendens ve lobus pancreatis sinister'e, cranial olarak lien'e, dorsal olarak m. psoas major ve m. psoas minor'a, caudal olarak da ovarium'a (dışide) komşu olduğu, ren dexter'in ise cranial olarak processus caudatus ve lobus hepatis dexter lateralis'e dorsal olarak m. psoas major ve m. psoas minor'a, ventromedial olarak duodenum'un pars descendens'inin başlangıç kısmına, caudal olarak da ovarium'a komşu olduğu (Eken ve ark 1999) veya ventral'e doğru colon ascendens ve ince bağırsaklarla ilişki halinde olduğu literatürde ifade edilmektedir (Evans ve ark 1996). Yapılan literatür taramasında Yeni Zelanda tavşanı böbreğinin mide doluluk oranından etkilenme derecesinin belirlendiği bir çalışmaya rastlanılmamıştır. Bu nedenle çalışmada Yeni Zelanda Tavşanı böbrek ve dalağının midenin doluluk derecesinden etkilenip etkilenmediğinin diseksiyonla birlikte transversal ile paramedian kesitler sayesinde belirlenmesi amaçlanmıştır.

## Gereç ve Yöntem

Bu çalışmada 12 adet erkek, 12 adet dişi olmak üzere 24 yetişkin ve sağlıklı Yeni Zelanda tavşanından faydalanıldı. Tavşanlar; normal beslenenler ile midesi boş ve midesi dolu tavşanları elde etmek üzere üç gruba ayrıldı. Her üç grupta-

ki tavşanlar kafese konuldu ve birinci grup tavşanlar normal öğünlerinde beslenmelerine devam ederken, ikinci gruptaki tavşanlara 24 saat hiç yiyecek verilmedi. Üçüncü gruptaki tavşanlar da 24 saat aç bırakıldıktan sonra önlerine yiyebileceği kadar yem konularak, hayvanların aç bırakıldıkları dönemde sadece içebilecekleri kadar su verildi. Daha sonra tavşanlar 5 mg/kg ksilazin HCl ve 35 mg/kg ketamin HCl (Flecknell 1992) ile anesteziye alındı. Hayvanlar anesteziden çıkmadan kanı boşaltıldı. Karın boşluğunda yeralan arter ve venaların da açık bir şekilde ortaya konulabilmesi için mavi ve kırmızı ile renklendirilen latex v. jugularis ve a. carotis communis'e enjekte edildi. Doygunlukları aynı olan her üç gruptaki tavşanlardan 6 tanesi (3x2) diseke edildi. Geri kalan tavşanlar sternal pozisyonda uzanmış durumda (DeRycke ve ark 2005, Rivero ve ark 2009, Zotti ve ark 2009) tespit edilerek -20oC'de donduruldu. Bu üç grup hayvandan üçer adet olmak üzere toplamda tavşanların 9 tanesinden paramedian kesit ve diğer 9 tanesinden ise transversal kesit, doku ve organlara fazla zarar vermemesi açısından BOSCH-PFZ 500E model tilki kuyruğu testere yardımıyla alındı. Transversal kesitlerin alınma yerleri ve kesit kalınlıkları konusunda çeşitli literatür verileri mevcut olmasına rağmen (Samii ve ark 1998, Samii ve ark 1999, Smodlaka ve ark 2004, Zotti ve ark 2009, Van Caelenberg ve ark 2010) çalışmamızda transversal kesitler son vertebra thoracica'dan başlayarak geriye doğru her bir vertebra lumbalis düzeyinden ayrı ayrı alındı. Her bir vertebra lumbalis arasındaki mesafe de yaklaşık olarak 2 cm olarak ölçüldü. Daha sonra gerek diseke edilen gerekse transversal ve paramedian olarak kesitleri alınan tavşanların NIKON D80 marka fotoğraf makinası ile fotoğrafları çekildi. Kesit yüzleri temizlendikten sonra transversal kesitlerin fotoğrafları, alınan kesitlerin cranial yüzlerinden çekildi.

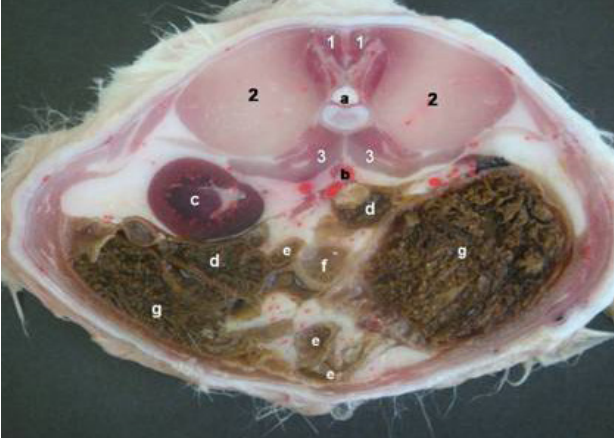
Paramedian ve transversal kesitlerde görülen anatomik yapıların tanımlanmasında literatür (Craigie 1969, Barone ve ark 1973, Popesco ve ark 1992, Zotti ve ark 2009) verilerinden de faydalanıldı. Yapılan çalışmada tavşanlar üzerinde belirlenen anatomik yapıların ölçümlerinde Mitutoyo Digimatic Caliper, isimlendirilmesinde Nomina Anatomica Veterinaria (2005) kullanıldı.

Bu çalışmadaki tavşan kullanılması Süleyman Demirel Üniversitesi Hayvan Deneyleri Yerel Etik Kurul Başkanlığı'nın 27.11.2008 tarih ve 09/09 sayılı kararı gereğince uygun görüldü.

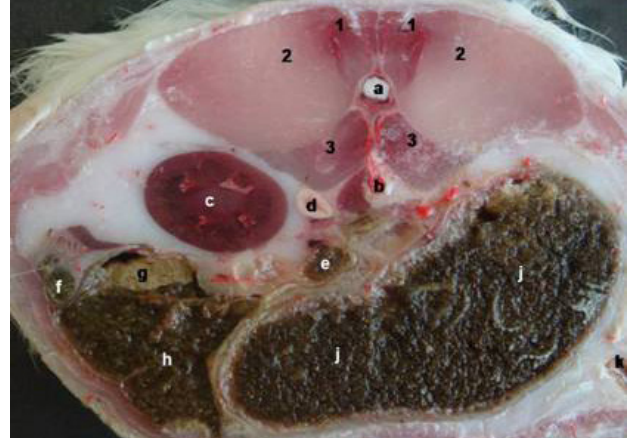
## Bulgular

### 1. Grup: Normal beslenen tavşanlar

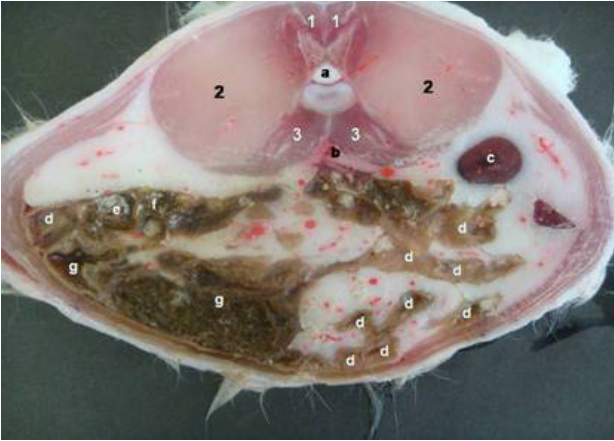
Ren dexter: Cranial ucunun 1. vertebra lumbalis düzeyinde uzandığı, caudal ucunun ise 3. vertebra lumbalis düzeyinde bulunduğu belirlendi (Şekil 1-c). Sağ böbreğin boyunun ise ortalama 28.61 mm, eninin ortalama 13.28 mm ve kalınlığının ise 9.98 mm olduğu ölçüldü.



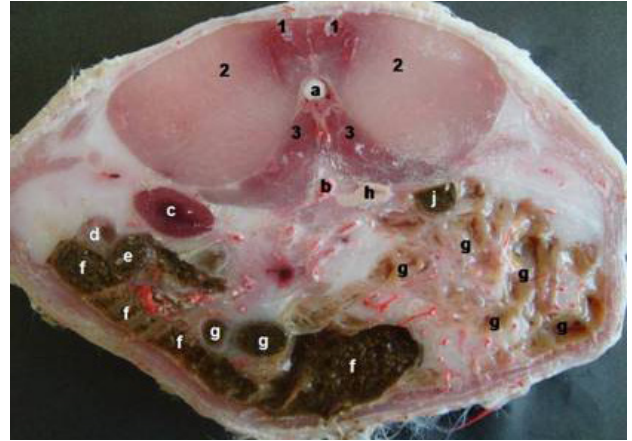
Şekil 1. Normal beslenen hayvanların transversal kesiti (1. vertebra lumbalis): 1)Mm. multifidi, 2)M. iliocostalis, 3)M. quadratus lumborum, a)Medulla spinalis, b)Aorta abdominalis, c)Ren dexter, d)Colon ascendens, e)Jejunum, f)Colon transversum, g)Cecum.



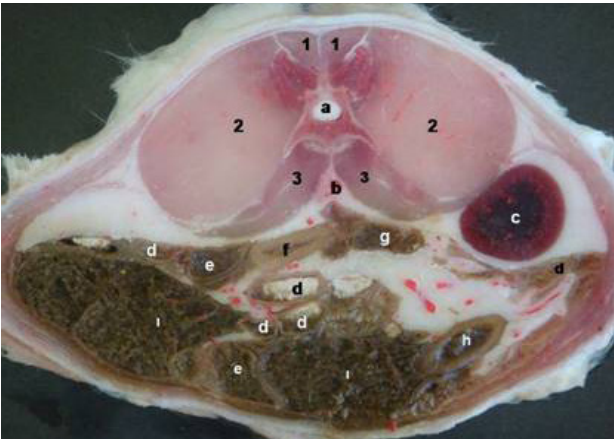
Şekil 4. Midesi boş hayvanların transversal kesiti (13. vertebra thoracalis): 1) M. multifidi, 2)M. iliocostalis, 3)M. quadratus lumborum, a)Medulla spinalis, b) Aorta abdominalis, c)Ren dexter, d)Glandula suprarenalis dextra, e)Colon transversum, f)Duodenum, g)Colon ascendens, h)Cecum, j)Ventriculus, k)Jejunum.



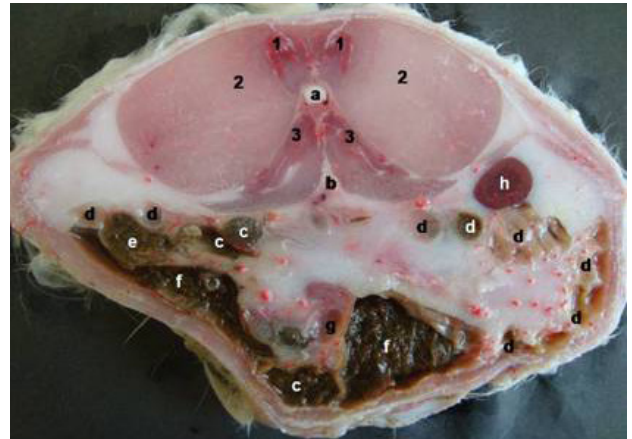
Şekil 2. Normal beslenen hayvanların transversal kesiti (2. vertebralumbalis): 1)Mm. multifidi, 2)M. iliocostalis, 3)M. quadratus lumborum, a)Medulla spinalis, b)Aorta abdominalis, c)Ren sinister, d)Jejunum, e)Duodenum, f)Colon ascendens, g)Cecum.



Şekil 5. Midesi boş hayvanların transversal kesiti (1. vertebra lumbalis): 1)M. multifidi, 2)M. iliocostalis, 3)M. quadratus lumborum, a)Medulla spinalis, b) Aorta abdominalis, c)Ren dexter, d)Duodenum, e)Colon ascendens, f)Cecum, g)Jejunum, h)Glandula suprarenalis sinistra, j)Colon transversum.



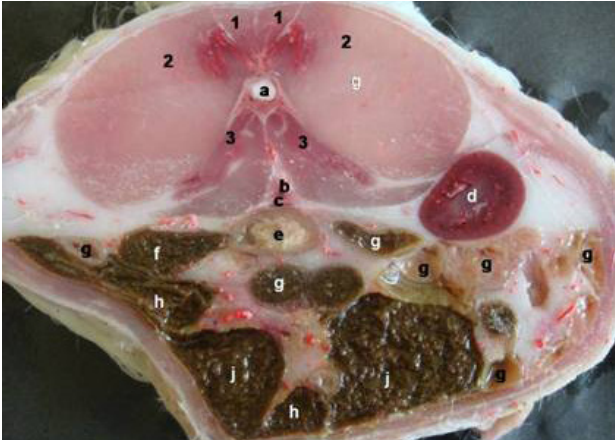
Şekil 3. Normal beslenen hayvanların transversal kesiti (3. vertebralumbalis): 1)Mm. multifidi, 2)M. iliocostalis, 3)M. quadratus lumborum, a)Medulla spinalis, b)Aorta abdominalis, c) Ren sinister, d)Jejunum, e)Colon ascendens, f) Ileum, g)Colon descendens, h)Appendix vermiformis, i)Cecum.



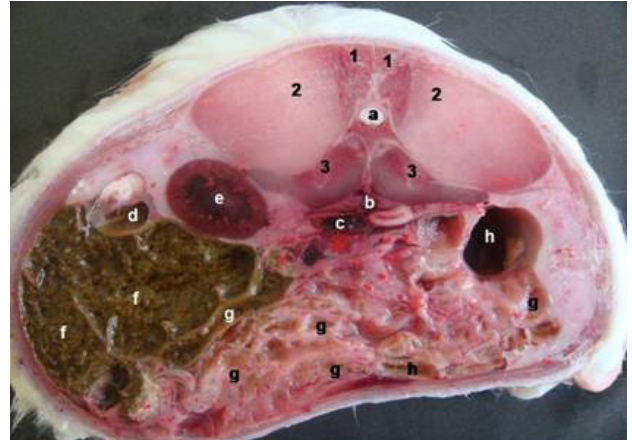
Şekil 6. Midesi boş hayvanların transversal kesiti (2. vertebra lumbalis): 1)M. multifidi, 2)M. iliocostalis, 3)M. quadratus lumborum, a)Medulla spinalis, b) Aorta abdominalis, c)Colon ascendens, d)Jejunum, e)Duodenum, f)Cecum, g) Colon descendens, h)Ren sinister.



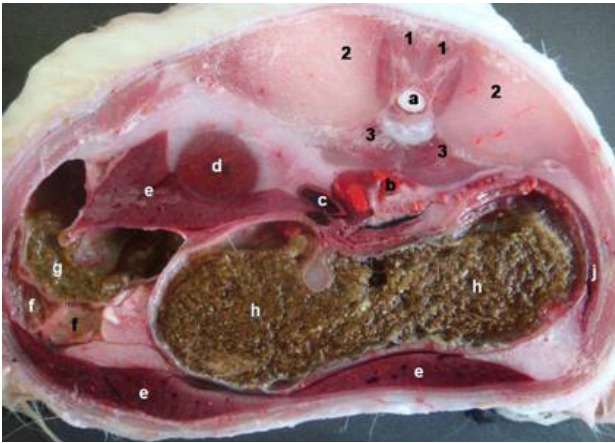




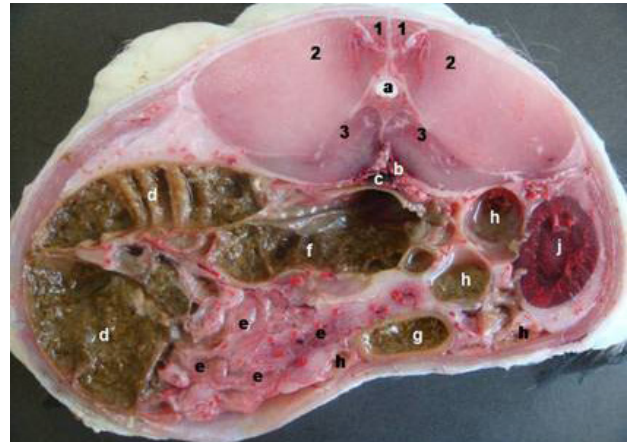
Şekil 7. Midesi boş hayvanların transversal kesiti (3. vertebra lumbalis): 1)M. multifidi, 2)M. iliospinalis, 3)M. quadratus lumborum, a)Medulla spinalis, b) Aorta abdominalis, c)Vena cava caudalis, d)Ren sinister, e)Colon descendens, f) Duodenum, g)Jejunum, h)Colon ascendens, j)Cecum.



Şekil 9. Midesi dolu hayvanların transversal kesiti (1. vertebra lumbalis): 1)M. multifidi, 2)M. iliospinalis, 3)M. quadratus lumborum, a)Medulla spinalis, b) Aorta abdominalis, c)Vena cava caudalis, d)Duodenum, e)Ren dexter, f)Cecum, g)Jejunum, h)Colon ascendens.



Şekil 8. Midesi dolu hayvanların transversal kesiti (13. vertebra thoracalis): 1) M. multifidi, 2)M. iliospinalis, 3)M. quadratus lumborum, a)Medulla spinalis, b) Aorta abdominalis, c)Vena cava caudalis, d)Ren dexter, e)Hepar, f)Duodenum, g)Colon ascendens, h)Ventriculus, j)Lien.



Şekil 10. Midesi dolu hayvanların transversal kesiti (2. vertebra lumbalis): 1) M. multifidi, 2)M. iliospinalis, 3)M. quadratus lumborum, a)Medulla spinalis, b)Aorta abdominalis, c)Vena cava caudalis, d)Cecum, e)Mesenterium, f)Colon transversum, g)Colon ascendens, h)Jejunum, j)Ren sinister.

Ren sinister: Cranial ucunun 2.-3. vertebrae lumbales, caudal ucunun ise 4. vertebra lumbalis düzeyinde olduğu belirlendi (Şekil 2-c). Sol böbreğin boyunun ise ortalama 32.32 mm, eninin ortalama 16.49 mm ve kalınlığının ise 8.96 mm olduğu ölçüldü.

### 2. Grup: Midesi boş tavşanlar

Ren dexter: Cranial ucunun 12. vertebra thoracicae düzeyinde uzandığı, median düzlemden ortalama 12.60 mm lateral'de yerleştiği, caudal ucunun ise 1.-2. vertebrae lumbales düzeyinde bulunduğu belirlendi. Ren dexter'in boyunun ise ortalama 30.94 mm, eninin ortalama 22.67 mm ve kalınlığının ise 14.67 mm olduğu ölçüldü. Ren sinister: Cranial ucunun 1.-2. vertebrae lumbales, caudal ucunun ise 3. vertebra lumbalis düzeyinde olduğu, cranial ucunun son costa'nın ortalama 24.06 mm caudal'inde olduğu, median düzlem-

den ortalama 17.88 mm lateral'de yerleştiği belirlendi. Ren sinister'in boyunun ise ortalama 36.42 mm, eninin ortalama 21.97 mm ve kalınlığının ise 13.44 mm olduğu ölçüldü.

### 3. Grup: Midesi dolu tavşanlar

Ren dexter: Cranial ucunun 1.-2. vertebrae lumbales arasındaki düzeyde uzandığı, caudal ucunun ise 3. vertebra lumbalis düzeyinde bulunduğu belirlendi. Sağ böbreğin boyunun ise ortalama 35.65 mm, eninin ortalama 21.89 mm ve kalınlığının ise 19.03 mm olduğu ölçüldü. Ren sinister: Cranial ucunun 3. lumbal vertebra, caudal ucunun ise 5. lumbal vertebrae düzeyinde olduğu, columna vertebralis'in hemen altında median düzlemin sol tarafında olduğu belirlendi. Sol böbreğin boyunun ise ortalama 33.66 mm, eninin ortalama 24.82 mm ve kalınlığının ise 11.94 mm olduğu ölçüldü.



## Tartışma

Çalışmada Yeni Zelanda tavşanında mide hacminin böbrek topografisine etkisi diseksiyon ile paramedian ve transversal kesitlerle belirlenmeye çalışılmıştır. Çalışma elde edilen bulgular yönünden bazı sınırlar içermektedir. Bu sınırlardan bir tanesi elde edilen bulguların karşılaştırılabileceği araştırma sayısı oldukça sınırlı olmasıdır. Ayrıca paramedian kesitlerde böbreğin görülememesi çalışmanın sınırları içerisinde.

Güzel ve Yavru (1997) görüntüleme tekniklerinin kullanılarak hastalık teşhisi yapabilmeye organların topografik yerlerinin bilinmesinin önemli olduğunu belirtmiştir. Araştırmacılar (Fike ve ark 1980, Hillen 1984, Feeney ve ark 1991, Breiling 1994) özellikle karın bölgesi bilgisayarlı tomografi uygulamalarında transversal kesit görüntülerine ciddi ihtiyaç duyulduğunu vurgulamışlardır. Çalışmada Yeni Zelanda tavşanı böbrek topografisine mide doluluk derecesinin etki seviyesi, transversal ve paramedian kesitlerle belirlenmeye çalışılmıştır.

Klesty (1984) midesi boş kedide sol böbreğin vertebra lumbalis II ve IV'ün caudal iz düşümleri arasında, Deniz (1966) sol böbreğin cranial ucunun vertebra lumbalis II-III'ün processus transversus'ları, caudal sınırının ise vertebra lumbalis IV-V'in processus transversus'ları seviyesinde olduğunu bildirmiştir. Eken ve Gezici (1999) ise sol böbreğin vertebra lumbalis II-IV'ün caudal hizaları arasında olduğunu ifade etmiştir. Klesty (1984) sağ böbreğin vertebra lumbalis I'in caudal'i, vertebra lumbalis IV'ün cranial'i arasında, Deniz (1966) vertebra thoracalis XIII ile vertebra lumbalis III arasında yerleştiğini vurgulamıştır. Eken ve Gezici (1999) ise sağ böbreğin vertebra lumbalis I-III'ün caudal sınırları iz düşümünde yer aldığını belirtmiştir.

Midesi dolu kedide ise sol böbreğin vertebra lumbalis IV'ün cranial'i ile vertebra lumbalis V'in caudal iz düşümü arasında yerleştiği belirtilmiştir (Klesty 1984). Deniz (1966) ise ren sinister'in midesi dolu kedide, midesi boş kediye oranla 2 bel omuru boyu caudal'e yer değiştirdiğini ifade etmiştir. Eken ve Gezici (1999) midesi dolu kedide sol böbreğin vertebra lumbalis III-IV'ün caudal iz düşümleri arasında yerleştiğini vurgulamıştır. Klesty (1984) sağ böbreğin midesi dolu kedide kısmi bir şekilde cranial'e doğru yer değiştirdiğini, Deniz (1966) ise sağ böbreğin bir bel omuru boyu caudal'e yer değiştirdiğini belirtmiştir. Eken ve Gezici (1999) ise sağ böbreğin vertebra lumbalis II-IV'ün caudal iz düşümleri arasında yerleştiğini ifade etmiştir. Constantinescu ve ark. (2004) midesi boş hayvanlarda ren dexter'in XII. vertebra thoracica ile II. vertebra lumbalis arasında yerleştiğini bildirmiştir. Çalışmada ise midesi boş tavşanlarda sol böbreğin cranial ucunun I.-II. vertebrae lumbales, caudal ucunun ise III. vertebra lumbalis düzeyinde olduğu, sağ böbreğin cranial ucunun XII. vertebra thoracicae düzeyinde uzandığı, caudal ucunun ise I.-II. vertebrae lumbales düzeyinde bulunduğu belirlendi. Midesi

dolu tavşanlarda ise sol böbreğin cranial ucunun III. lumbal vertebra, caudal ucunun ise V. lumbal vertebrae düzeyinde olduğu, sağ böbreğin cranial ucunun I.-II. vertebrae lumbales arasındaki düzeyde uzandığı, caudal ucunun ise III. vertebra lumbalis düzeyinde bulunduğu gözlemlendi.

## Öneri

Sonuç olarak çalışmamızda Yeni Zelanda tavşanı böbreğinin midenin doluluk derecesinden topografik olarak nasıl etkilendiği, diseksiyon ve kesitsel görüntülerle ortaya konulmuştur. Çalışmada elde edilen bulguların tavşanların hem klinik anatomisine, hem de klinik uygulamalara katkı sağlayacağı düşünülmektedir.

## Teşekkür

Bu çalışma Mehmet Akif Ersoy Üniversitesi Bilimsel Araştırma Projeleri Yönetim Birimi tarafından desteklenmiştir (Proje No: 0061-NAP-09)

## Kaynaklar

- Barone R, Pavaux C, Blin PC, Cuq P, 1973. Atlas D'Anatomie Du Lapin, Masson & C, Paris, France, pp: 71-80, 93-112.
- Breiling F, 1994. Vergleichende makroskopischen-fotografische transversale Schnittanatomie der abdominalen Organe von Hund und Katze. Dissertation, Tierärztliche Hochschule, Hannover, Germany, p: 9.
- Constantinescu GM, Constantinescu IA, 2004. Clinical Dissection Guide For Large Animals, Horse and Large Ruminants, second edition, Iowa State Press, Blackwell Publishing Company, Iowa, USA, pp: 49-72, 289-312.
- Craigie EH, 1969. Bensley's Practical Anatomy of the Rabbit. Eighth Edition, University of Toronto Press, Toronto, Canada, pp: 93-242.
- Deniz E, 1966. Kedide midenin çeşitli doluluk derecesinin karın organlarının topografisi ve şekilleri üzerine etkisi. Doçentlik Tezi, Ankara Üniversitesi Veteriner Fakültesi Anatomi Kürsüsü, Ankara, Türkiye, p: 38.
- DeRycke LM, Gielen IM, Simoens PJ, VanBree H, 2005. Computed tomography and cross-sectional anatomy of the thorax in clinically normal dogs. Am J Vet Res, 66, 512-524.
- Dursun N, 2002. Veteriner Anatomi – II, Medisan Yayınevi, Ankara, Türkiye, pp: 41-80.
- Dursun N, 2005. Veteriner Topografik Anatomi, Medisan Yayınevi, Ankara, Türkiye, pp: 88-110.
- Eken E, Gezici M, 1999. Kedide midenin farklı doluluk derecelerinin böbreklerin topografisine olan etkileri. Eurasian J Vet Sci, 15, 51-58.
- Evans HE, Delahunda A, 1996. Miller's Guide to the Dissection of the Dog. Fourth Edition, WB Saunders Co, Philadelphia, USA, pp: 181-194.
- Feeney DA, Fletcher TF, Hardy AM, 1991. Atlas of Correlative Imaging Anatomy of the Normal Dog – Ultrasound and





- Computed Tomography: WB Saunders Co, London, UK, pp: 13-15.
- Fike JR, Druy EM, Zook BC, Davis DO, Thompson JE, Chaney E, Bradley EM, 1980. Canine anatomy as assessed by computerized tomography. *Am J Vet Res*, 41, 1823-1832.
- Flecknell PA, 1992. *Laboratory Animal Anesthesia*. Academic Press Limited, 24-28 Oval Road, London, UK, p: 137.
- Fox RR, 1984. The rabbit as a research subject. *Physiologist*, 27, 393-402
- Güzel N, Yavru N, 1997. *Veteriner Genel Radyoloji, SÜ Vet Fak Yay Ünitesi, Konya Türkiye*, pp: 21-58.
- Hedrich HJ, Bullock G, 2008. *The Laboratory Mouse*. Elsevier Academic Press, Amsterdam, Boston, USA, pp: 138-152.
- Hillen B, 1984. Computerized Tomography, in: *Anatomy*. 15. Kongress der Euopae ischen Vereinigung der Veterinaer anatomen. 26. bis 30. August, Utrecht, Holland, pp: 26-30.
- Klesty C, 1984. Lageund Lageveraenderungen der Bauchöhlenorgane der Katzebei Verschiedenen Körperstellungen im Hindblickuaafdie Klinische Untersuchung, DissJustus-Liebig-Universität Giessen. Institutfür Veterinar Anatomie, Histund Embry, Germany, pp: 21-71.
- Nomina Anatomii Veterinaria, 2005. Prepared by the International Committee on Veterinary Gross Anatomical Nomenclature (I.C.V.G.A.N.) Published by the Editorial Committee, Hannover, Germany.
- Pearce AI, Richards RG, Milz S, Schneider E, Pearce SG, 2007. Animal models for implant biomaterial research in bone: A review. *Eur Cell Mater*, 13, 1-10.
- Popesko P, Rajtova V, Horak JA, 1992. *Colour Atlas of Anatomy of Small Laboratory Animals. Volume One: Rabbit & Guinea Pig*, Saunders, London, UK, pp: 79-94.
- Poyraz Ö, 2000. *Laboratuvar Hayvanları Bilimi*. Kardelen Ofset, Ankara, Türkiye, p: 13.
- Rivero MA, Vazquez JM, Gil F, Ramirez JA, Vilar JJM, De Miguel A, Arencibia A, 2009. CT-soft tissue window of the cranial abdomen in clinically normal dogs: An anatomical descriptions using macroscopic cross-sections with vascular injection. *Anat Histol Embryol*, 38, 18-22.
- Samii VF, Biler DS, Koblik PD, 1999. Magnetic resonance imaging of the normal feline abdomen: An anatomic reference. *Vet Radiol Ultrasound*, 40, 486-490.
- Samii VF, Biller DS, Koblik PD, 1998. Normal cross-sectional anatomy of the feline thorax and abdomen: Comparison of computed tomography and cadaver anatomy. *Vet Radiol Ultrasound*, 39, 504-511.
- Shively MJ, Beaver BG, 1985. *Dissection of the Dog and Cat*. First Edition, Iowa State University, Ames, Iowa, USA, pp: 92-97.
- Smoldlaka H, Henry RW, Daniels GB, Reed RB, 2004. Correlations of computed tomographic images with anatomic features of the abdomen of ringed seals (*Phocahispida*). *Am J Vet Res*, 65, 1240-1244.
- Van Caelenberg AI, De Rycke LM, Hermans K, Verhaert L, Van Bree HJ, Gielen IM, 2010. Computed tomography and cross-sectional anatomy of the head in healthy rabbits. *Am J Vet Res*, 71, 293-303.
- Wolfensohn S, Lloyd M, 2003. *Handbook of Laboratory Animal Management and Welfare*. 3rd edition, Blackwell Publishing, UK, pp: 32.
- Zotti, A, Banzato T, Cozzi B, 2009. Cross-sectional anatomy of the rabbit neck and trunk: comparison of computed tomography and cadaver anatomy. *Res Vet Sci*, 87, 171-176.