Eurasian Journal
of Veterinary Sciences

www.eurasianjvetsci.org

RESEARCH ARTICLE

Streptozotosin ile diyabet oluşturulan ratlarda Koenzim Q 10'un testis dokusu üzerine etkileri

Tuğba Özaydın [1], Yasemin Öznurlu [1], Emrah Sur [1]

[1]Selçuk Üniversitesi Veteriner Fakültesi Histoloji ve Embriyoloji Anabilim Dalı, Konya, Türkiye

Geliş: 28.05.2021, Kabul: 26.10.2021

*ttelatar@selcuk.edu.tr

The effects of Coenzyme Q10 on testes of rats with diabetes induced by streptozotocin

Eurasian J Vet Sci, 2021, 37, 4, 235-242
DOI: 10.15312/EurasianJVetSci.2021.348

Öz

Amaç: Bu çalışmada, streptozotosin (STZ) ile deneysel olarak diyabet oluşturulan ratlarda Koenzim Q_{10} (CoQ_{10})'un testis dokusu üzerine etkilerinin belirlenmesi amaçlanmıştır.

Gereç ve Yöntem: Çalışmada otuz dört yetişkin erkek Wistar Albino rat kullanılmıştır. Hayvanlar kontrol grubu (K), yağ grubu (Y; günlük 0,3 ml intraperitoneal mısır yağı enjeksiyonu), CoQ_{10} grubu (CoQ_{10}; günlük 10 mg/kg CoQ_{10}'un intraperitoneal enjeksiyonu), diyabet grubu (D; günde tek doz olmak üzere iki gün 40 mg/kg STZ subkutan enjeksiyonu) ve diyabet+CoQ_{10} grubu (D+ CoQ_{10}; diyabet oluşturulan ratlara günlük 10 mg/kg CoQ_{10}'un intraperitoneal enjeksiyonu) olmak üzere beş gruba ayrılmıştır. Dördüncü haftanın sonunda hayvanlar sakrifiye edilerek testis doku örnekleri alınmış ve tartılmıştır. Alınan doku örnekleri Bouin solüsyonunda tespit edilerek rutin histolojik tekniklerle işlenmiştir. Kesitler genel histolojik yapının belirlenmesi için H&E boyama yöntemi ile boyanmıştır. PCNA reaktivitesi ise immunohistokimyasal yöntemle belirlenmiştir.

Bulgular: Yapılan çalışma sonucunda diyabet ve diyabet+CoQ_{10} gruplarında, kontrol, yağ ve CoQ_{10} gruplarına göre ortalama canlı ağırlığın önemli oranda azaldığı, gonadosomatik indeksin (GSI) ise yüksek olduğu gözlenmiştir ($p<0.05$). Diyabet grubundaki ortalama seminifer tübül çapı (STD), germinal epitel yüksekliği (GEH) ve PCNA indeksinin kontrol, yağ, CoQ_{10} ve diyabet+CoQ_{10} gruplarıyla kıyaslandığında önemli oranda düşük olduğu saptanmıştır ($p<0.05$). Diyabet+CoQ_{10} grubunda ortalama STD, GEH ve PCNA indeksinin diyabet grubuna göre önemli oranda yüksek olduğu gözlenmiştir ($p<0.05$).

Öneri: Çalışmanın sonuçları incelendiğinde testis dokusunda diyabete bağlı oluşan hücresel hasarın etkilerinin azaltılmasında CoQ_{10}'un rol oynadığı görülmektedir.

Anahtar kelimeler: CoQ_{10}, diyabet, PCNA, rat, testis

Abstract

Aim: In this study, it was aimed to determine the effect of CoQ_{10} on testes in streptozotocin (STZ) induced diabetic rats.

Materials and Methods: In this study, thirty-four adult male Wistar Albino rats were used. The animals were divided into five groups: Control group (K), oil group (Y; daily intraperitoneal injection of 0,3 ml corn oil), CoQ_{10} group (CoQ_{10}; daily intraperitoneal injection of 10 mg/kg CoQ_{10}), Diabetes group (D; subcutan injection of 40 mg/kg STZ, single daily dose for two days), and Diabetes+ CoQ_{10} group (D+CoQ_{10}; Diabetic rats was injected daily intraperitoneally 10 mg/kg CoQ_{10}). At the end of fourth week, tissue samples were obtained from sacrified animals. Testes were weighed, then fixed in Bouin's solution and processed by means of routine histological techniques. Sections were stained with H&E staining method to determine the general histological structure. Also, PCNA reactivity was determined by immunohistochemical method.

Results: The mean body weight was significantly decreased in diabetes and diabetes+ CoQ_{10} groups when compared to control, oil and CoQ_{10} groups but the gonadosomatic index (GSI) was found higher in diabetes groups ($p<0.05$). Mean seminiferous tubular diameter (STD), height of germinal epithelium (GEH) and PCNA index were significantly reduced in diabetes groups in comparison with control, oil, CoQ_{10} and diabetes+CoQ_{10} groups ($p<0.05$). In diabetes+CoQ_{10} group showed significantly increase in STD, GEH and PCNA index compared to diabetes group ($p<0.05$).

Conclusion: In conclusion, CoQ_{10} play a role in reducing the cellular damages caused by diabetes.

Keywords: CoQ_{10}, diabetes, PCNA, rat, testes

The work is licensed under Attribution 4.0 International (CC BY-SA 4.0)

Giriş

Diyabet birçok yapısal ve fonksiyonel komplikasyonları ile bilinen metabolik bir hastalıktır. Artan oksidatif stres ve bozulan enerji metabolizması diyabetin patogenezinde önemli rol oynamakta ve diyabet komplikasyonlarının gelişmesine yol açmaktadır (Giacco ve Brownlee 2010, Ullah ve ark 2016). Diyabetin önemli komplikasyonlarından birisi de erkek üreme sisteminde yol açtığı çeşitli bozukluklardır (Kianifard ve ark 2011). Spermatogonyumlar kandaki glikozu kullanabilirken, kan testis bariyeri içinde bulunan germ hücreleri Sertoli hücreleri tarafından üretilen laktatı enerji kaynağı olarak kullanırlar (Dias ve ark 2014). Hipergliseminin testis dokusunda neden olduğu mikrovasküler hasarın glikoz transportunu değiştirebilmesi nedeniyle hücresel beslenmedeki düzensizliğe bağlı olarak spermatogenezisin aksaması diyabetin komplikasyonlarındandır (Kianifard ve Rezaee 2015). Diyabetin insanlarda libido kaybı (Corona ve ark 2014, 2015, 2020), anormal sperm morfolojisi (Alves ve ark 2013) ve testesteron (Corona ve ark 2011) seviyesinde düşüşe neden olduğu bildirilmiştir. Ayrıca deneysel olarak diyabet oluşturulan hayvanlarda testis ağırlığında, ortalama seminifer tübül çapı ve germinal epitel yüksekliğinde düşüş ile germ hücre sayısında azalma bildirilmiştir (Aktaş ve ark 2011, Khaneshi ve ark 2013). Ballester ve ark (2004) ise diyabetik ratların testis dokusunda Leydig hücre sayısında azalma olduğunu ileri sürmüşlerdir.

Diyabetin neden olduğu komplikasyonların gelişiminde rol oynayan etkenlerin başında serbest radikal oluşumunun antioksidan temizleme kapasitesinin üzerinde seyretmesi ve buna bağlı olarak şekillenen oksidatif stres olduğu ileri sürülmektedir (Vural ve ark 2001, Özcan 2017). Serbest radikallerin yıkıcı etkilerini önleyen antioksidanlar diyabet ile ilgili doku hasarlarını azaltmak için sıklıkla kullanılmaktadırlar. Diyabetin testis dokusundaki komplikasyonlarını azaltmak için antioksidanların kullanımıyla ilgili çok sayıda çalışma bulunmaktadır (Kanter ve ark 2012, Kanter ve ark 2013, Kaplanoğlu ve ark 2013, Khaneshi ve ark 2013).

Endojen olarak sentezlenen CoQ_{10} enerji metabolizmasında önemli rol oynayan yağda çözünebilen bir moleküldür (Ernster ve Dallner 1995). CoQ_{10} serbest radikalleri temizleyen, hücresel biyomembranlarda lipit peroksidasyonunun başlamasını ve yayılmasını önleyen, diğer antioksidanlarla sinerjik olarak fonksiyon yapma özelliğine sahip olan güçlü bir antioksidandır (Lass ve ark 1999, Prosek ve ark 2008, Kianifard ve Rezaee 2015). Bu çalışmada CoQ_{10}'un, diyabetin testis dokusunda neden olduğu histolojik değişiklikler üzerine olası iyileştirici etkilerinin belirlenmesi amaçlanmıştır.

Gereç ve Yöntem

Araştırmada sağlıklı 34 yetişkin erkek Wistar Albino rat kullanıldı. Ratlar canlı ağırlıkları belirlendikten sonra aşağıda belirtildiği gibi beş gruba ayrıldı.

Kontrol grubu (K, n=6): Bu gruptaki ratlara herhangi bir uygulama yapılmadı.

Yağ grubu (Y, n=6): Bu gruptaki ratlara 4 hafta boyunca her gün 0.3 ml mısır yağı intraperitoneal yolla verildi.

CoQ_{10} grubu (CoQ_{10}, n=6): Bu gruptaki ratlara 4 hafta boyunca her gün intraperitoneal yolla mısır yağı içinde çözdürülen 10 mg/kg CoQ_{10} (Sigma-Aldrich, St. Louis, MO, USA) verildi.

Diyabet grubu (D, n=7): Bu gruptaki ratlara çalışmanın başlangıcında iki gün, günde tek doz subkutan yolla 0.1 M tamponlu sitrat solüsyonu içerisinde (pH 4.5) 40 mg/kg STZ (Sigma-Aldrich, St. Louis, MO, USA) verilerek diyabet oluşturuldu.

Diyabet+CoQ_{10} grubu (D+ CoQ_{10}, n=9): Bu gruptaki ratlara çalışmanın başlangıcında iki gün, günde tek doz subkutan yolla 0.1 M tamponlu sitrat solüsyonu içerisinde (pH 4.5) 40 mg/kg STZ verilerek diyabet oluşturuldu ve ardından 4 hafta boyunca her gün intraperitoneal yolla 10 mg/kg CoQ_{10}verildi.

STZ enjeksiyonundan bir hafta sonra diyabet ve Diyabet+CoQ_{10} gruplarındaki ratların kuyruk venasından alınan kanlarda glikoz düzeyleri glikometre (PlusMED Accuro, Taiwan) ile ölçüldü ve kan glikoz düzeyleri 250 mg/dl'nin üzerinde olan ratlar diyabet gruplarına dâhil edildi. Çalışmada kullanılan hayvanların tamamı 4 hafta süresince standart rat yemi ile ad libitum olarak beslendi. Dört haftalık deneme süresinin sonunda hayvanlar tartılarak servikal dislokasyon yoluyla sakrifiye edildi ve testisleri çıkarıldı. Sağ ve sol testis birlikte tartılarak toplam testis ağırlığı belirlendi ve gonadosomatik indeks (GSI, toplam testis ağırlığı/canlı ağırlık x 100) hesaplandı.

Testislerden alınan doku örnekleri 24 saat süresince Bouin solüsyonunda tespit edildikten ve rutin histolojik işlemler uygulandıktan sonra parafinde bloklandı. Bloklardan alınan kesitler genel histolojik yapının belirlenmesi amacıyla hematoksilen-eozin boyaması (H&E) ile boyandı. PCNA (Proliferating cell nuclear antigen) immünohistokimyasal boyanması streptavidin-biotin-peroksidaz kompleks (sABC) prosedürü kullanılarak gerçekleştirildi. Bu amaçla poli-l-lizinli lamlar üzerine 6 µm kalınlığında alınan dokular bir gece boyunca 37 °C de etüvde bekletildikten sonra deparafinize ve rehidre edildi. Antijenik yapıların açığa çıkarılması (antijen retriavel) için kesitler tamponlu sitrat solüsyonunda (pH 6) mikrodalga fırında ısıtıldı. Endojen peroksidaz aktivasyonunun inhibisyonu için %3'lük hidrojen peroksit solüsyonunda 20 dakika bekletilen kesitler bloklama solusyonunda (ScyTek UHP 125, USA) 5 dakika inkübe edilerek nonspesifik bağlan-

ma bölgeleri bloke edildi. Kesitler daha sonra primer antikor (PCNA, abcam ab29, 1:10000 sulandırma) ile oda sıcaklığında 1 saati takiben biotinle konjuge keçi polivalan antikoru ile (ScyTek UHP 125, USA) 30 dakika süre ile inkübe edildi. Yıkanan kesitler streptavidin-peroksidazla (HRP, ScyTek UHP 125, USA) oda sıcaklığında 30 dakika süre ile inkübe edildi. DAB kromojeni (ScyTek ACK 125) hazırlanarak kesitler üzerine damlatıldı ve 3 dakika inkübe edildi. Mayer's hematoksilen ile çekirdek boyaması yapıldı. Negatif kontrol preparatları, doku kesitlerinin primer antikor yerine PBS ile inkübe edilmesi ile hazırlandı.

Hazırlanan preparatlar dijital kameralı (Leica DFC 320) ışık mikroskobu (Leica DM2500, Leica Microsystems GmbH, Wetzlar, Germany) ile incelenerek gerekli görülen bölgelerin dijital görüntüleri kaydedildi. H&E ile boyanan kesitlerde 10 seminifer tübülün çapı (dikey ve yatay ölçümlerinin ortalaması) ve germinal epitel yüksekliği IM-50 analiz programı (AG CH-9435; Leica microsystems, Switzerland) kullanılarak ölçüldü, ardından grupların ortalama seminifer tübül çapı (STD) ve germinal epitel yüksekliği (GEH) belirlendi. İmmünohistokimyasal yöntemle boyanan kesitlerde PCNA pozitivitesinin değerlendirilmesi için, bazal membran üzerinde tek sıralı PCNA pozitif hücre katmanının görüldüğü tübüller seçildi. PCNA indeksi D'Andrea ve ark (2008)'nın kullandığı metotla belirlendi.
Çalışmadan elde edilen veriler tek yönlü varyans analizi ve ardından çoklu karşılaştırma testlerinden Duncan testi ile analiz edilerek grupların ortalama değerleri arasındaki farkların önem dereceleri belirlendi. $p<0.05$ değeri önemli kabul edildi.

Bulgular

Gruplar canlı ağırlıkları yönünden incelendiğinde, diyabet ve diyabet+CoQ_{10} gruplarındaki hayvanların kontrol, yağ ve CoQ_{10} gruplarındaki hayvanlara oranla önemli oranda düşük ağırlığa sahip olduğu tespit edilmiş buna karşı, testis ağırlığı yönünden incelendiğinde gruplar arasında önemli bir fark gözlenmediği ortaya konulmuştur. Bununla birlikte GSI, diyabet oluşturulan gruplarda diğer tüm gruplara göre daha yüksek bulunmuştur ($p<0.05$, Tablo 1). Ortalama STD ve GEH diyabet grubunda kontrol, yağ ve CoQ_{10} grupları ile karşılaştırıldığında önemli oranda düşük bulunmuştur. Buna karşın STD ve GEH değerlerinin diyabet+CoQ_{10} grubunda diyabet grubuna oranla istatistiksel olarak önemli bir artış gösterdiği tespit edilmiştir ($p<0.05$, Tablo 1, Şekil 1).

PCNA immünohistokimyasal boyaması sonucunda DAB'a özgü kahverengi çekirdeğe sahip hücreler PCNA pozitif hücreler olarak değerlendirilmiştir. PCNA indeksinin diyabet grubunda diğer gruplara göre önemli derecede düşük olduğu, Diyabet+CoQ_{10} grubunda ise diyabet grubu ile kıyaslandığında önemli bir oranda arttığı dikkati çekmiştir ($p<0.05$, Tablo 1, Şekil 2).

Tartışma

Diyabet birçok akut ve kronik komplikasyonlara neden olan metabolik bir hastalıktır. Diyabetin yaygın olarak uygulanan deneysel modeli ratlarda STZ ile indüklenen diyabettir. Bu türde STZ ile indüklenen diyabette insanlarda gözlenen kronik komplikasyonların çoğunun görüldüğü ileri sürülmüştür (Wei ve ark 2003). STZ ile deneysel diyabet oluşturulan hayvanların canlı ağırlıklarının kontrol gruplarıyla karşılaştırıldığında önemli oranda düşük olduğu bildirilmiştir (Ballester ve ark 2004, Scarano ve ark 2006, Kanter ve ark 2012, Kanter ve ark 2013). Diyabetik ratlarda canlı ağırlıktaki düşüşün protein ve lipidlerin yıkılmasının yanı sıra terleme ve aşırı idrar atılımıyla oluşan dehidratasyona bağlı gerçekleştiği ileri sürülmüştür (Özcan 2017). Ballester ve ark (2004) ratlarda STZ ile diyabet oluşturmuşlar ve 3 aylık deneme süresinin sonunda diyabet grubunda testis ağırlığında azalma bildirmişlerdir. Kanter ve ark (2013) ratlarda STZ'nin intraperitoneal enjeksiyonuyla diyabet oluşturmuşlar ve 8 hafta sonunda hem ortalama canlı ağırlık hem de testis ağırlığında

Tablo 1. Grupların ortalama canlı ağırlık (CA), testis ağırlıkları (TA), gonadosomatik indeks (GSI), seminifer tübül çapı (STD), germinal epitel yüksekliği (GEH) ve PCNA indeksi (X±SE)

GRUPLAR	CA (g)	TA(g)	GSI (%)	STD (µm)	GEH (µm)	PCNA indeks (%)
Kontrol	433,67±16,33[a]	3,63±0,47	0,91±0,06[b]	326,08±3,94[a]	96,70±1,31[a]	88,80±0,98[a]
Yağ	427,00±4,39[a]	3,46±0,46	0,82±0,03[b]	325,88±3,42[a]	94,40±1,15[a]	88,30±0,80[a]
CoQ_{10}	443,67±7,42[a]	3,77±0,25	0,85±0,02[b]	314,80±4,35[ab]	98,82±3,06[a]	89,20±1,11[a]
Diyabet	317,57±13,98[b]	3,52±0,33	1,08±0,02[a]	287,44±4,87[c]	88,82±1,04[b]	57,30±2,42[c]
Diyabet+ CoQ_{10}	341,22±12,83[b]	3,39±0,48	1,03±0,03[a]	311,15±5,08[b]	94,37±1,01[a]	71,80±2,00[b]

[a-b] Her bir parametre için aynı sütunda farklı harf taşıyan değerler arasındaki farklar istatistiksel öneme sahiptir ($p<0.05$).

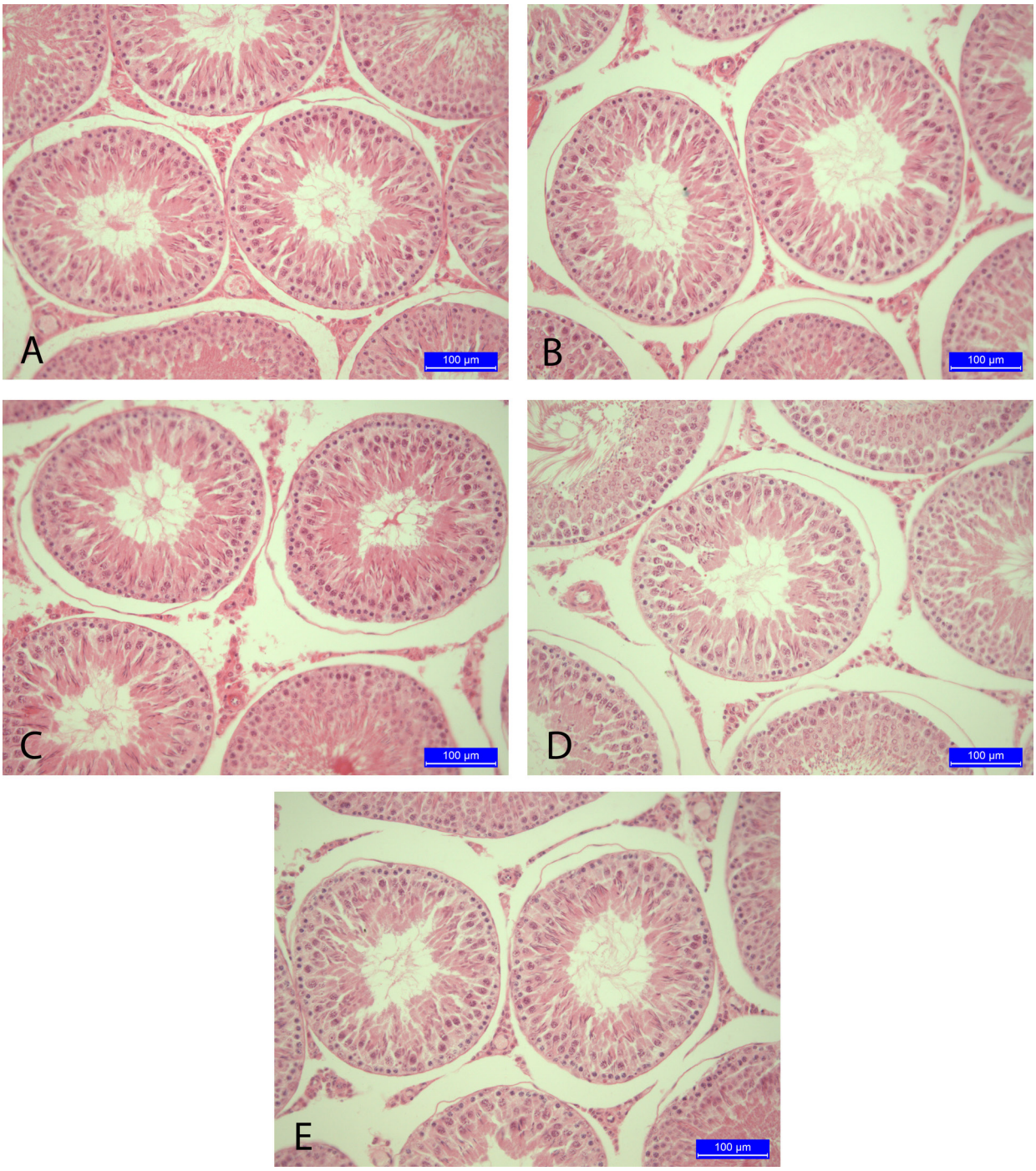

Şekil 1. Testis dokusu kesitleri, kontrol (A), yağ (B), CoQ_{10} (C), diyabet (D), and Diyabet+ CoQ_{10} (E) grupları. H&E

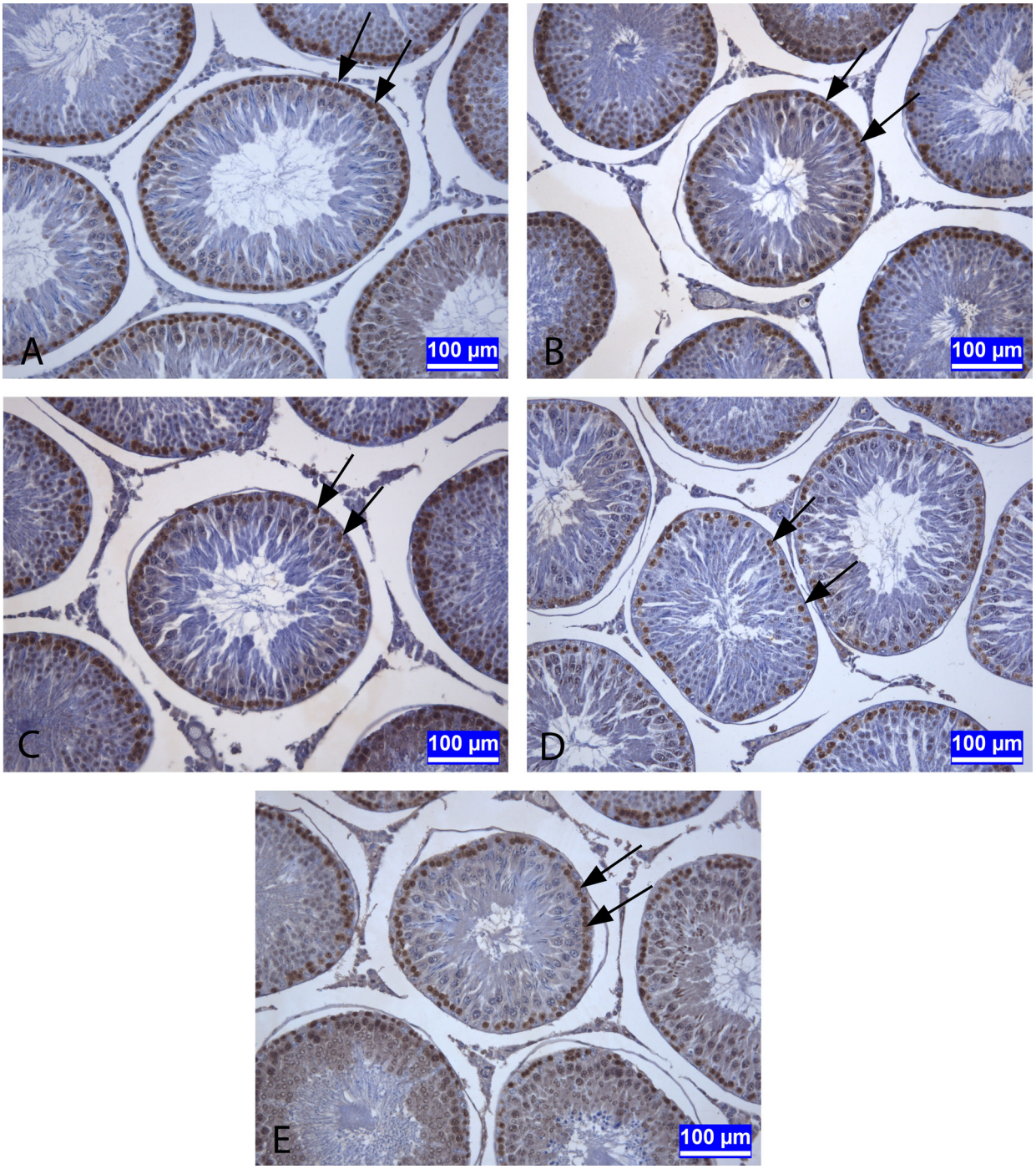

Şekil 2. Testis dokusu kesitleri, kontrol (A), yağ (B), CoQ_{10} (C), diyabet (D), and Diyabet+ CoQ_{10} (E) grupları. Oklar: PCNA immünreaktif hücreler. PCNA immunohistokimyasal boyama

diyabet grubunda önemli bir düşüş gözlemlemişlerdir. Scarano ve ark (2006) ise ratlarda STZ ile diyabet oluşturmuşlar ve 22 gün sonunda diyabet grubu hayvanlarında canlı ağırlığın önemli oranda düştüğünü, bununla birlikte testis ağırlığında önemli bir düşüş olmadığını ve rölatif testis ağırlığının arttığını bildirmişlerdir. Yapılan bu çalışmaların sonuçları diyabet süresinin testis ağırlığı azalması üzerine etkili olabileceğini göstermektedir (Ballester ve ark 2004, Scarano ve ark 2006, Kanter ve ark 2013). Bu çalışmada da ratlara STZ subkutan olarak enjekte edilerek deneysel diyabet oluşturulmuş ve 4 hafta sonunda diyabet gruplarında (diyabet ve diyabet+CoQ_{10}), kontrol, yağ ve CoQ_{10} gruplarına göre hayvanların canlı ağırlığında önemli oranda azalma gözlenmiştir. Bununla birlikte testis ağırlığında gruplar arasında farkın olmadığı, gonadosomatik indeksin ise diyabet gruplarında önemli oranda yükseldiği belirlenmiştir. Bu durum diyabetik hayvanların canlı ağırlıklarının azalırken testis ağırlığının korunması ile açıklanabilir.

STZ ile deneysel olarak diyabet oluşturulan ratların testis dokularında seminifer tübül çapı ve germinal epitel yüksekliği ile Leydig hücre sayısında azalma, germ hücrelerinin proliferasyonunda önemli düşüşle birlikte apoptoziste artış ve sperm sayısında azalma olduğu bildirilmiştir (Ballester ve ark 2004, Scarano ve ark 2006, Khaki ve ark 2010, Aktaş ve ark 2011, Kianifard ve ark 2011, Kanter ve ark 2012). Bu çalışmada da diyabetin seminifer tübül çapı ve germinal epitel yüksekliğinde önemli bir azalmaya neden olduğu gözlemlenmiştir.

Nükleer matriks proteini olarak da bilinen PCNA, DNA sentezini katalize eden, DNA tamirinde yer alan DNA polimeraz delta'nın kofaktörüdür. Hücre döngüsü boyunca hücre içinde farklı konsantrasyonlarda ve özellikle S-fazı sırasında en yüksek miktarlarda bulunur ve hücre proliferasyon aktivitesinin değerlendirilmesinde kullanılır (Connolly ve Bogdanffy 1993). PCNA, DNA replikasyonunun yanı sıra, hasarlı DNA'nın onarımında ve kromatinin yeniden şekillenmesinde merkezi bir rol oynamaktadır. (Steger ve ark 1998). Altay ve ark (2003) STZ ile diyabet oluşturulan ratların testis dokusunda PCNA indeksinin önemli derecede azaldığını ve PCNA'nın germ hücre kinetiğini değerlendirmek ve diyabetin spermatogenez üzerindeki etkilerinin histopatolojik bulgularını doğrulamak için kullanılabileceğini bildirmişlerdir. Salama ve ark (1998) ratlarda yaşlanmanın ve insüline bağımlı olmayan diabetes mellitusun testis dokusunda PCNA ekspresyonu üzerindeki etkisini incelemişler ve yaşlı hayvanlarda seminifer tübüllerde az sayıda immünopozitif bazal germ hücresi olduğunu ve diyabetin PCNA indeksini önemli ölçüde azalttığını göstermişlerdir. Bir başka çalışmada ise diyabet grubunda PCNA immünoreaktif spermatogonyum ve spermatositlerin sayısında belirgin bir azalma gözlendiği ve bu azalan PCNA ekspresyonunun hasarlı testislerde azalmış DNA sentezi ile ilişkili olabileceği ileri sürülmüştür (Mazen ve Elnegris 2013). Araştırıcılar infertilitenin özellikle de hipo-spermatogenezisin kısmi germinal arrest'den ayrımının patolojik tanısında DNA sentezinin PCNA ile değerlendirilmesinin yararlı olabileceğini bildirmişlerdir (Zeng ve ark 2001).

İnsan ve hayvanlarda diyabetin neden olduğu komplikasyonların gelişiminde, serbest radikal oluşumu ile antioksidan savunma mekanizması arasındaki dengesizlik sonucu oluşan oksidatif stresin sorumlu olduğu ileri sürülmektedir. Testis dokusundaki oksidatif stresin, erkek germ hücrelerinde glutatyonun azalmasına ve böylece anormal spermatogeneze neden olduğu bildirilmektedir. Bu da spermatozoonun fonksiyonel olgunlaşması ve kapasitasyonunda yetersizlikle sonuçlanır (Kianifard ve Rezae 2015). Doğal antioksidanların kullanılmasının, oksidatif hasarın önlenmesi dolayısıyla diyabetin neden olduğu komplikasyonların kontrol edilmesinde ve hafifletilmesinde faydalı olabileceği ileri sürülmektedir. Kanter ve ark (2013) ratlarda STZ ile diyabet oluşturdukları çalışmalarında diyabet grubuna ait hayvanların testis dokularında seminifer tübül çapı ve PCNA pozitif hücre sayısında azalma, diyabetik hayvanlara kurkumin uygulamasının ise söz konusu bu verilerde artışta neden olduğunu bildirmişlerdir. Benzer şekilde diyabetik ratlara Quercetin uygulmasının diyabet grubuna göre seminifer tübül çapında ve PCNA pozitif germ hücresi sayısında artışa, apoptotik hücre sayısında ise azalmaya neden olduğu bildirilmiştir (Kanter ve ark 2012). Kaplanoglu ve ark (2013) ise diyabetik ratlarda PCNA pozitif hücre sayısında önemli bir azalmayla birlikte seminifer tübülde dejeneratif değişiklikler gözlemlemişler ve vitamin E ile yeşil çayın kombine olarak uygulanmasının testis dokusundaki diyabete bağlı bu değişiklikleri önemli oranda azalttığını ileri sürmüşlerdir. Khaneshi ve ark (2013) diyabetik ratlara susam uygulamasının rat testisinde seminifer tübül çapı ve germinal epitel kalılınlığında azalma gibi hispatolojik değişiklikleri düzelttiğini gözlemlemişlerdir.

Güçlü bir antioksidan olan CoQ_{10}'un, çeşitli ajanların testis dokusunda yol açtığı hasarlara karşı doğal bir terapötik ajan olarak kullanılabileceği ileri sürülmüştür. CoQ_{10}'un testis dokusunda kurşun asetata maruz kalma sonucu oluşan histopatolojik değişiklikleri düzelttiği bildirilmiştir (El-Khadragy ve ark 2020). Moloody-Tappe ve ark (2018) ise kemoterapötik ve sitostatik bir ajan olan busulfanın testis dokusu ve spermatogenezis üzerine olumsuz etkilerinin CoQ_{10} uygulamasıyla kısmen düzeldiğini göstermişlerdir. Yüksek manyetik alanın testis dokusunda neden olduğu hasarın CoQ_{10} uygulamasıyla önemli ölçüde azaldığı bildirilmiştir (Ramadan ve ark 2002). Kianifard ve Rezaee (2015) STZ ile diyabet oluşturulan ratlarda CoQ_{10} uygulamasının testiküler morfoloji ve spermatogenik indeksi düzelttiğini ileri sürmüşlerdir. Bu çalışmada da diyabetik hayvanlara CoQ_{10} uygulamasının diyabet grubu ile karşılaştırıldığında seminifer tübül çapı ve germinal epitel yüksekliğinde önemli bir artışa neden olduğu gözlenmiştir. Ayrıca diğer araştırıcıların bulgularına uyumlu olarak diyabet grubunda PCNA indeksinin kontrol, yağ ve

CoQ_{10} gruplarına göre düşük olduğu, bununla birlikte diyabetik hayvanlara CoQ_{10} uygulamasının PCNA indeksini önemli bir oranda artırdığı dikkati çekmiştir.

Öneriler

Bu çalışmanın sonuçları CoQ_{10}'un diyabetin testis dokusunda neden olduğu histolojik değişiklikler üzerine iyileştirici bir etkiye sahip olduğu, doğal antioksidan kullanımının, üreme sistemindeki diyabetik komplikasyonların kontrolü ve azaltılması için önemli bir strateji olarak kullanılabileceğini göstermektedir.

Teşekkür

Bu çalışma I. Uluslararası Türkiye Veteriner Anatomi Kongresinde poster olarak sunulmuş, kongre kitabına özet metin olarak basılmıştır.

Çıkar Çatışması

Yazarlar herhangi bir çıkar çatışması bildirmemiştir.

Finansal Kaynak

Bu çalışma sırasında, yapılan araştırma konusu ile ilgili doğrudan bağlantısı bulunan herhangi bir ilaç firmasından, tıbbi alet, gereç ve malzeme sağlayan ve/veya üreten bir firma veya herhangi bir ticari firmadan, çalışmanın değerlendirme sürecinde, çalışma ile ilgili verilecek kararı olumsuz etkileyebilecek maddi ve/veya manevi herhangi bir destek alınmamıştır.

Kaynaklar

Aktaş C, Kanter M, Erboğa M, Timurkan H, 2011. Effects of experimental diabetes on testis proliferations and apoptosis in rats . J Exp Clin Med, 28(3), 94-98.

Altay B, Cetinkalp S, Doganavşargil B, Hekimgil M et al., 2003. Streptozotocin-induced diabetic effects on spermatogenesis with proliferative cell nuclear antigen immunostaining of adult rat testis. Fertil Steril, 80(2), 828-31.

Ballester J, Muñoz MC, Domínguez J, Rigau T et al., 2004. Insulin-dependent diabetes affects testicular function by FSH- and LH-linked mechanisms. J Androl, 25(5), 706-19.

Connolly KM, Bogdanffy MS, 1993. Evaluation of proliferating cell nuclear antigen (PCNA) as an endogenous marker of cell proliferation in rat liver: a dual-stain comparison with 5-bromo-2'-deoxyuridine. J Histochem Cytochem, 41(1), 1-6.

Corona G, Bianchini S, Sforza A, Vignozzi L et al., 2015. Hypogonadism as a possible link between metabolic diseases and erectile dysfunction in aging men. Hormones (Athens), 14(4), 569-78.

Corona G, Giorda CB, Cucinotta D, Guida P et al., 2014. Gruppo di studio SUBITO-DE. Sexual dysfunction at the onset of type 2 diabetes: the interplay of depression, hormonal and cardiovascular factors. J Sex Med, 11(8), 2065-73.

Corona G, Isidori AM, Aversa A, Bonomi M et al., 2020. Male and female sexual dysfunction in diabetic subjects: Focus on new antihyperglycemic drugs. Rev Endocr Metab Disord, 21(1), 57-65.

Corona G, Monami M, Rastrelli G, Aversa A et al., 2011. Type 2 diabetes mellitus and testosterone: a meta-analysis study. Int J Androl, 34, 528-40.

D'Andrea MR, Lawrence D, Nagele RG, Wang CY et al., 2008. PCNA indexing as a preclinical immunohistochemicalbiomarker for testicular toxicity. Biotech Histochem, 83(5), 211-220.

Dias TR, Alves MG, Silva BM, Oliveira PF, 2014. Sperm glucose transport and metabolism in diabetic individuals. Mol Cell Endocrinol, 396(1-2), 37-45.

El-Khadragy M, Al-Megrin WA, AlSadhan NA, Metwally DM et al., 2020. Impact of Coenzyme Q10 Administration on Lead Acetate-Induced Testicular Damage in Rats. Oxid Med Cell Longev, 4981386.

Ernster L, Dallner G, 1995. Biochemical, physiological and medical aspects of ubiquinone function. Biochim Biophys Acta, 1271(1), 195-204.

Giacco F, Brownlee M, 2010. Oxidative stress and diabetic complications. Circ Res, 107, 1058-1070.

Kanter M, Aktas C, Erboga M, 2012. Protective effects of quercetin against apoptosis and oxidative stress in streptozotocin-induced diabetic rat testis. Food Chem Toxicol, 50(3-4), 719-25.

Kanter M, Aktas C, Erboga M, 2013. Curcumin attenuates testicular damage, apoptotic germ cell death, and oxidative stress in streptozotocin-induced diabetic rats. Mol Nutr Food Res, 57(9), 1578-85.

Kaplanoglu GT, Bahcelioglu M, Gozil R Helvacioglu F et al., 2013. Effects of green tea and vitamin E in the testicular tissue of streptozotocin-induced diabetic rats. Saudi Med J, 34(7), 734-43.

Khaki A, Fathiazad F, Nouri M, Khaki A et al., 2010. Beneficial effects of quercetin on sperm parameters in streptozotocin-induced diabetic male rats. Phytother Res, 24(9), 1285-91.

Khaneshi F, Nasrolahi O, Azizi S, Nejati V, 2013. Sesame effects on testicular damage in streptozotocin-induced diabetes rats. Avicenna J Phytomed, 3(4), 347-55.

Kianifard D, Sadrkhanlou RA, Hasanzadeh S, 2011. The histological, histomorphometrical and histochemical changes of testicular tissue in the metformin treated and untreated streptozotocin-induced adult diabetic rats. Vet Res Forum 2, 13-24.

Kianifard D and Rezaee F, 2015. Beneficial Effects of Coenzyme Q10 In Reduction of Testicular Tissue Alteration Following Induction Of Diabetes In Adult Rats. Rom J Diabetes Nutr Metab Dis. 22(1), 019-027.

Lass A, Forster MJ, Sohal RS, 1999. Effects of coenzyme Q10 and alpha-tocopherol administration on their tissue levels

in the mouse: elevation of mitochondrial alpha-tocopherol by coenzyme Q10. Free Radic Biol Med, 26(11-12), 1375-1382.

Mazen NF, Elnegris HM, 2013. Role of coenzyme Q10 in testicular damage induced by acrylamide in weaned albino rats:a histological and immunohistochemical study. Egypt J Histol, 36 (1), 164-174.

Moloody-Tappe M, Shahrooz R, Razi M, Zarei L et al., 2018. The Effect of CoQ10 on Testicular Tissue in Rats Treating with Busulfan: Sperm Quality and Histological Changes. Iran. J. Vet. Surg, 13(1), 29-38.

Prosek M, Butinar J, Lukanc B, Fir MM et al., 2008. Bioavailability of water-soluble CoQ10 in beagle dogs. J Pharmaceut Biomed, 47, 918-922.

Ramadan LA, Abd-Allah AR, Aly HA, Saad-el-Din AA, 2002. Testicular toxicity effects of magnetic field exposure and prophylactic role of coenzyme Q10 and L-carnitine in mice. Pharmacol Res, 46(4), 363-70.

Salama M, Tsuji M, Tamura M, Kagawa S, 1998. Impact of aging and diabetes mellitus on the expression of the proliferating cell nuclear antigen in rat testicular tissue. Arch Androl, 40(2), 95-107.

Scarano WR, Messias AG, Oliva SU, Klinefelter GR et al., 2006. Sexual behaviour, sperm quantity and quality after short-term streptozotocin-induced hyperglycaemia in rats. Int J Androl, 29(4), 482-8.

Steger K, Aleithe I, Behre H and Bergmann M, 1998. The proliferation of spermatogonia in normal and pathological human seminiferous epithelium: an immunohistochemical study using monoclonal antibodies against Ki-67 protein and proliferating cell nuclear antigen. Mol Hum Reprod, 4(3), 227-233.

Özcan Ö, 2017. Streptozotosin (stz) ile diyabet oluşturulmuş sıçanlarda kuersetin'in testis dokusuna etkisi. Yüksek Lisans Tezi, Eskişehir Osmangazi Üniversitesi Sağlık Bilimleri Enstitüsü, Eskişehir.

Ullah A, Khan A, Khan I, 2016. Diabetes mellitus and oxidative stres-A concise review. Saudi Pharm J, 24, 547-553.

Wei M, Ong L, Smith MT, Ross FB et al., 2003. The streptozotocin-diabetic rat as a model of the chronic complications of human diabetes. Heart Lung Circ,12(1), 44-50.

Vural H, Sabuncu T, Arslan SO & Aksoy N, 2001. Melatonin inhibits lipid peroxidation and stimulates the antioxidant status of diabetic rats. J Pineal Res, 31(3), 193-198.

Zeng L, Kong X-T, Su J-W, Xia T-L et al., 2001. Evaluation of germ-cell kinetics in infertile patients with proliferating cell nuclear antigen proliferating index. Asian J Androl, 3, 63-66.

Yazar Katkıları

Fikir/Kavram: Yasemin Öznurlu, Tuğba Özaydın
Tasarım: Yasemin Öznurlu, Tuğba Özaydın
Denetleme/Danışmanlık: Emrah Sur
Veri Toplama ve/veya İşleme: Yasemin Öznurlu, Tuğba Özaydın
Analiz ve/veya Yorum: Yasemin Öznurlu, Tuğba Özaydın, Emrah Sur
Kaynak Taraması: Yasemin Öznurlu, Tuğba Özaydın
Makalenin Yazımı: Yasemin Öznurlu, Tuğba Özaydın
Eleştirel İnceleme: Emrah Sur

Etik Onay

Sunulan çalışma, 20.01.2015 tarihli 2015/22 karar sayılı Selçuk Üniversitesi Deneysel Tıp Uygulama ve Araştırma Merkezi Deney Hayvanları Etik Kurulu'nun onayı ve izniyle yürütüldü.

CITE THIS ARTICLE: *Özaydın T, Öznurlu Y, Sur E, 2021. Streptozotosin ile diyabet oluşturulan ratlarda Koenzim Q10'un testis dokusu üzerine etkileri. Eurasian J Vet Sci, 37, 4, 235-242*