

# KAHVERENGİ YUMURTACI BİR TAVUKTA SOL BÖBREKTE KONGENİTAL APLAZİ OLGUSU

Alper Sevimli<sup>1</sup>

Deniz Mısırlıoğlu<sup>@1</sup>

## Congenital Aplasia of Left Kidney in a Brown Layer Chicken

**Özet:** Bu raporda, Bursa bölgesindeki ticari bir işletmede, 15 haftalık kahverengi yumurtacı (Isa Brown) bir tavukta rastlanılan sol böbrekte aplazi olgusu sunulmuştur. Nekropside sol böbreğin hiç bulunmadığı, buna karşılık anormal şekilli ve genişlemiş bir üreterin şekillenmiş olduğu gözlemlendi. Sağ böbrekte hafif hipertrofi mevcut idi. Ayrıca makroskopik ve mikroskopik inceleme sonunda fibrinli perikarditis ve perihepatitis bulguları ile karaciğer ve dalakta amyloidosis varlığı saptandı.

**Anahtar Kelimeler:** Tavuk, böbrek, aplazi, amyloidosis

**Summary:** This paper reports a case of aplasia of left kidney encountered in a fifteen-week old Brown layer (Isa Brown) chicken in a commercial farm in Bursa region. At necropsy it was seen that the left kidney was absent and that a abnormally shaped and dilated corresponding ureter was present. There was mild hypertrophy of the right kidney. In addition, evidence of fibrinous pericarditis, perihepatitis and amyloidosis in the liver and spleen was seen at macroscopical and microscopical examination

**Key Words:** Chicken, kidney, aplasia, amyloidosis

### Giriş

Bir organ veya dokunun doğuştan hiç olmaması ya da büyük bir bölümünün şekillenmemesi aplazi olarak tanımlanır. Bu durumda, organ veya doku ya tamamen yoktur ya da yerinde rudimenter bir yapı taslağı bulunabilir (Alibaşoğlu ve Yeşildere, 1988; Kiran,2000). Böbrek aplazisi diğer ürogenital deformasyonlar ile birlikte bulunabilir. Böbrekte aplazi tek veya çift taraflı olabilir. Tek taraflı olanda, diğer böbrek normal ise hayati bir tehlike yoktur. Ancak displazi ya da aplazi varsa böbrek yetersizliği oluşur. Bunun yanı sıra üreter ya yoktur ya da malformasyonlu bir üreter bulunabilir. Genellikle üreterin kör ucu böbrek civarında bağ doku içinde sonlanır (Milli,1998).

Anomalilerin etiolojisinde genetik, nutrisyonel, toksik, infeksiyöz ve çeşitli çevresel faktörler ile bilinmeyen sebepler rol oynamaktadır (Slauson ve Cooper,1990; Peterka ve ark.,1996).

Böbrekte aplazi oluşumunda pronefroz, mezonefroz ya da üreter tomurcuğunun gelişim yetersizliği ve metanefrik blastomun yokluğu veya dejenerasyonu rol oynamaktadır (Milli,1998). Yakın

zamanlarda yapılan çalışmalarla farelerde c-ret proto-oncogene'in mutasyonu ve glial cell line-derived neurotrophic faktör yokluğu gibi sebeplerle böbrekte aplazi şekillenebileceği ortaya konulmuştur (Schuchardt ve ark.,1996; Sanchez ve ark.,1996).

Kanatlı hayvanlardaki kongenital anomali insidansı oldukça düşük olup, evcil kanatlılarda doğumsal anomali bildiren raporlar oldukça azdır. Markarian (1978) incelediği 7421 tavuk embriyosunda anomali oranını %6.28 olarak bildirirken, Grewal ve ark.(1976), 13.483 evcil kanatlı nekropsisi içinden sadece 7 tanesinde, Grewal ve Brar (1989) ise, 35.000 kanatlı nekropsisi olgusundan sadece 3 tanesinde anomali olgusuna rastladıklarını rapor etmişlerdir.

Tavuklarda rastlanılan anomaliler çeşitli sistemleri içerebilmektedir. Markarian (1978), tavuk embriyolarında tüm vücut kısımlarını içine alan toplam 39 çeşit deformite saptadığını kaydetmiştir. Araştırmacı, kanatlılarda bacak ve ayak deformitelerinin en başta gelen anomaliler olduğunu ve ikinci sırada ise çeşitli baş deformitelerinin gel-

diğini bildirmiştir. Bugüne kadar tavuklarda rapor edilen anomali olguları arasında iskelet ve baş sistemi (Markarian,1978; Anderson ve ark.,1985; Grewal ve Brar,1989; Saini ve ark.1993; Ghazi ve Dadras,1994), sindirim sistemi (Anderson ve Miller,1986; Grewal ve Brar,1989; Ghazi ve Dadras,1994; Chapman ve ark.,1997), göz (Salter ve ark.,1997), genital sistem (Katiyar ve ark.,1988; Hocking,1992), kardiyovasküler sistem (Kuhlmann ve Kolesari,1984) ve üriner sistem (Damodaran ve Thanikachalam,1974; Grewal ve ark. 1976; Dorairajan ve ark.,1993) ile ilgili anomaliler yer almaktadır.

Böbrekte aplazi kanatlılarda sık rastlanılan bir anomali değildir. Literatür incelemesinde bugüne kadar 3 raporda toplam 4 olgu bildirilmiştir. Buna göre; Damodaran ve Thanikachalam (1974) 1946-1974 yılları arasında inceledikleri 38.188 post-mortem kanatlı olgusu arasında 1 adet aplastik böbrek olgusu kaydetmişlerdir. Grewal ve ark. (1976), 13.483 kanatlı nekropsisi içinde 2 adet sağ böbrek aplazisi rapor etmişlerdir. Dorairajan ve ark. (1993) inceledikleri 24.725 postmortem olgu içerisinde bir tavukta sol böbrekte aplazi saptamışlar ve bu olgunun 1980-1990 yılları arasında bildirilen tek vaka

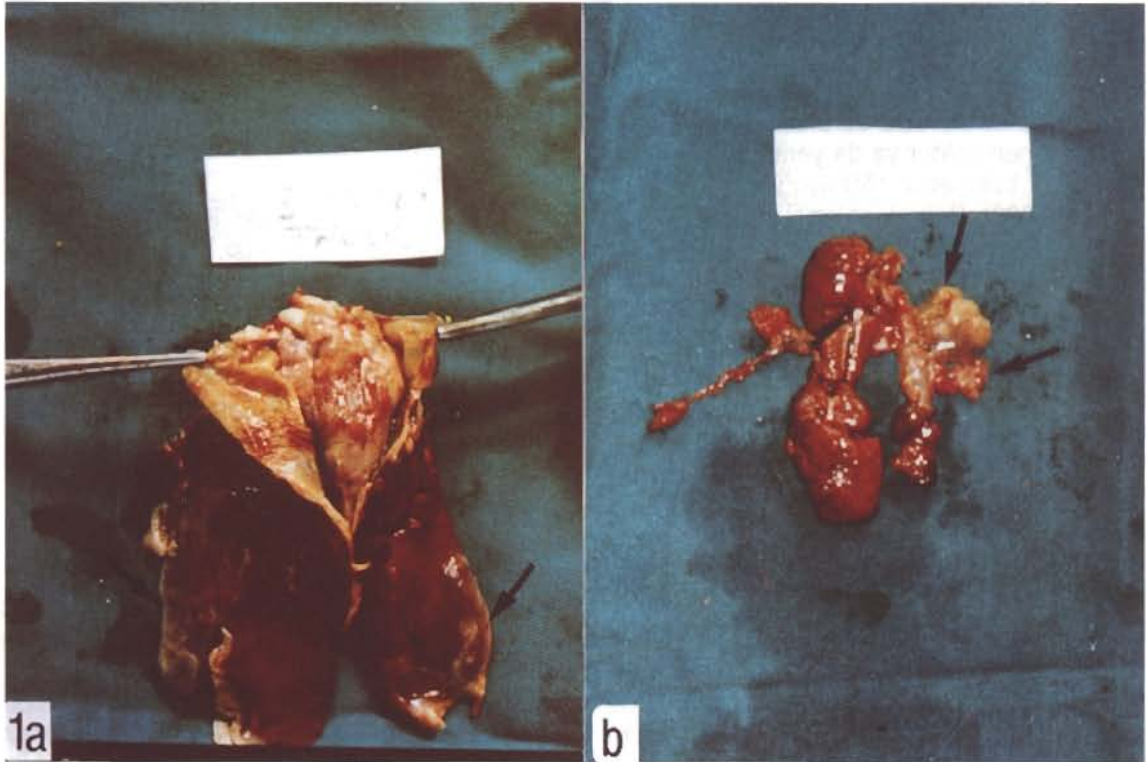olduğuna dikkat çekmişlerdir. Ülkemizde ise daha önce kanatlılarda böbrek anomalisi bildiren bir yayına rastlanmamıştır. Bu nedenle ilk olması açısından bu olgunun yayınlanmasının uygun olacağı düşünülmüştür.

### Materyal ve Metot

Çalışmanın materyalini Bursa bölgesindeki ticari bir yumurta işletmesinden gönderilen 15 haftalık kahverengi yumurtacı (İsa Brown ırkı) bir tavuk oluşturdu. Tavuğun sistemik nekropsisi yapılarak tüm organlar %10'luk tamponlu formaldehit solusyonu içerisine alındı. Dokuların 24-48 saatlik tesbit işlemi takiben bilinen rutin yöntemlerle parafin blokları yapıldı. Bloklardan 5µ kalınlığında kesitler alınarak, Hematoxylin-Eosin (H.E.) ve gerekli görülenler ayrıca Congo Red, Brown Brenn, Oil Red-O, Phosphotungstic acid Hematoxylin Solution (PTAH) yöntemleri ile boyandı (Luna,1968). Tüm preparatlar ışık mikroskobu ile değerlendirildi.

### Bulgular

Nekropsi Bulguları: Nekropside kalbin, lobus hepatis dexter ve lobus hepatis sinister'in pars lateralis'i arasına gömülmüş olduğu ve perikardın bu



Şekil 1. a. Perikart ile karaciğer lopları arasında adezyon, kalbin karaciğer lopları arasına gömülmesi . Perikatta kalınlaşma ve karaciğer serozası üzerinde fibrin (oklar).

b. Sol böbrekte aplazi ve keseler şeklinde genişlemeler gösteren ilişkili üreter (oklar)

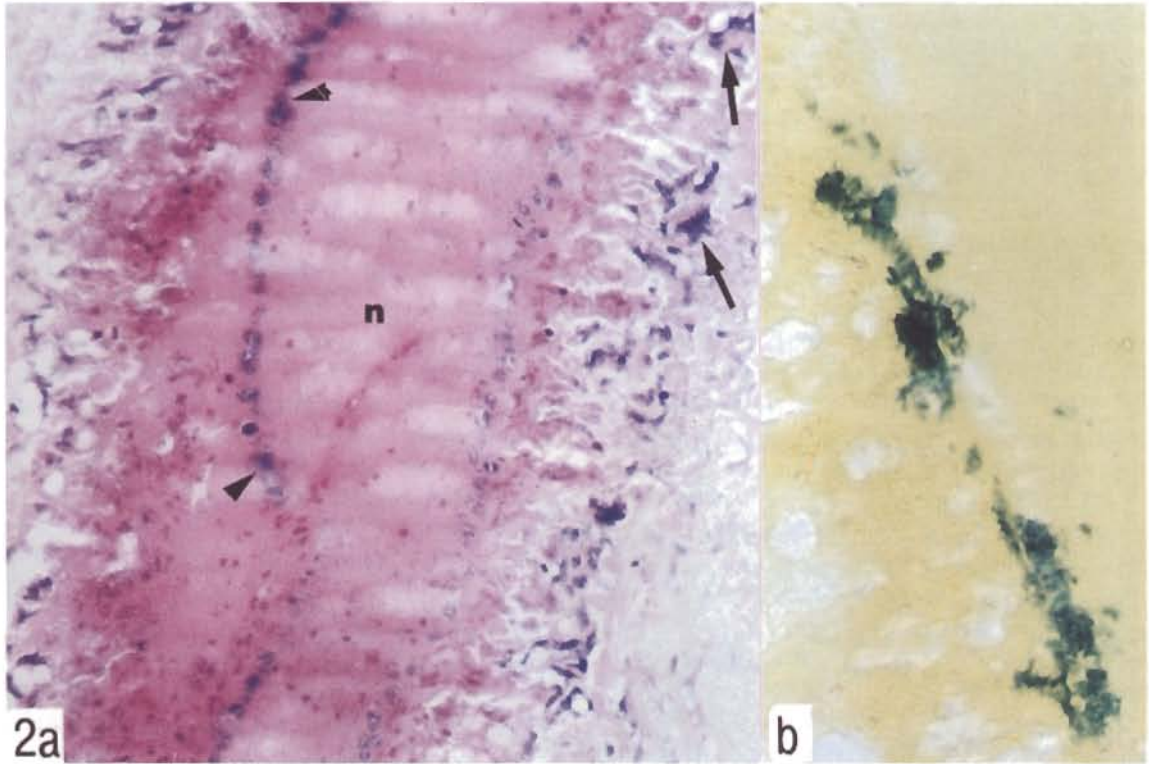


bölgelerde karaciğere yapışmış olduğu gözlemlendi. Perikart kesesinin hem üst hem de iç yüzeyi fibrin ile kaplı olup, kese dıştan göğüs duvarına, içerden ise kalbe yapışmıştı. Karaciğer kapsülü üzerinde de fibrin kitleleri vardı (Şekil 1a). Böbreklerin muayenesinde sağ böbreğin hafifçe büyümüş olduğu, sol tarafta ise böbreğin hiç bulunmadığı ve bu bölgede keseler şeklinde genişlemeler gösteren bir kanalın varlığı gözlemlendi (Şekil 1b). Üreter olabileceği düşünülen bu kanal proksimal ucundan diğer böbreğe yakın bağ dokuya, distal ucundan ise sırt kaslarına yapışık olup, jelatinöz kıvamda ve opak beyaz-sarımsı renkte bir sıvı ile dolu olan lümenine sahipti. Diğer organların muayenesinde sadece dalağın büyük ve yumuşak kıvamlı olması dikkati çekti.

**Mikroskopik Bulgular:** Perikardın yaygın olarak çoğunluğunu mononükleer hücrelerin ve az sayıda da heterofil lökositlerin oluşturduğu hücre infiltrasyonu ve fibrin ile kalınlaşmış olduğu görüldü. Subepikardial myokartta yağ dejenerasyonu ve yer yer nekroz gözlemlendi. Perikardın karaciğere yapışma bölgelerinde ise, çevresinde çok çekirdekli dev hücrelerinin, içerisinde de kümeler halinde

bakteri yığınlarının bulunduğu kazeifiye nekrotik odaklara rastlandı. Brown Brenn boyamada bu mikroorganizmaların gram (+) cocobasil yapısında etkenler olduğu saptandı (Şekil 2a-b). Karaciğerde mononükleer hücrelerin ve fibrinin yer aldığı yaygın bir perihepatit tablosu yanısıra, sinuzoidler içerisinde H.E ile amorf homojen pembe renkli boyanan birikimlerin varlığı dikkati çekti (Şekil 3a). Congo Red boyamada bu birikimlerin polarize ışıkta çift kırılma gösteren amyloid olduğu saptandı. Karaciğerde ayrıca, yer yer mononükleer hücre infiltrasyonları ve damarlarda P.T.A.H ile pozitif boyanan fibrin trombozları da gözlemlendi. Dalakta yaygın olarak damarlar çevresinde birikmiş ve yine Congo Red ile pozitif reaksiyon veren amyloid birikimleri gözlemlendi (Şekil 3b).

Sağ böbreğin mikroskopik muayenesinde ise intersitsiyel bölgede yer yer mononükleer hücre infiltrasyonlarının dışında bir değişiklik gözlenmedi. Sol böbreğin yerinde bulunan kese ve kanal şeklindeki yapılar mikroskopta incelendiğinde vakuollü bir sitoplazmaya sahip,yalancı çok katlı silindirik epitel ile kaplı bir mukoza katı, bir kas tabakası ve en dışta da adventisya tabakasından oluşmuş normal



Şekil 2. a. Perikardın karaciğere yapışma bölgelerinde kazeifiye nekrotik odak (n), onu çevreleyen dev hücreleri (oklar) ve içerisinde bakteri yığınları (ok başları) H.E. x300

b. Bakterilerin daha büyük büyütmede görünümü ok, Braun Brenn, x600



bir kanatlı üreter yapısı gözlemlendi (Şekil 4). Buna karşılık rudimenter böbrek olarak tanımlanabilecek herhangi bir böbrek yapısına rastlanmadı

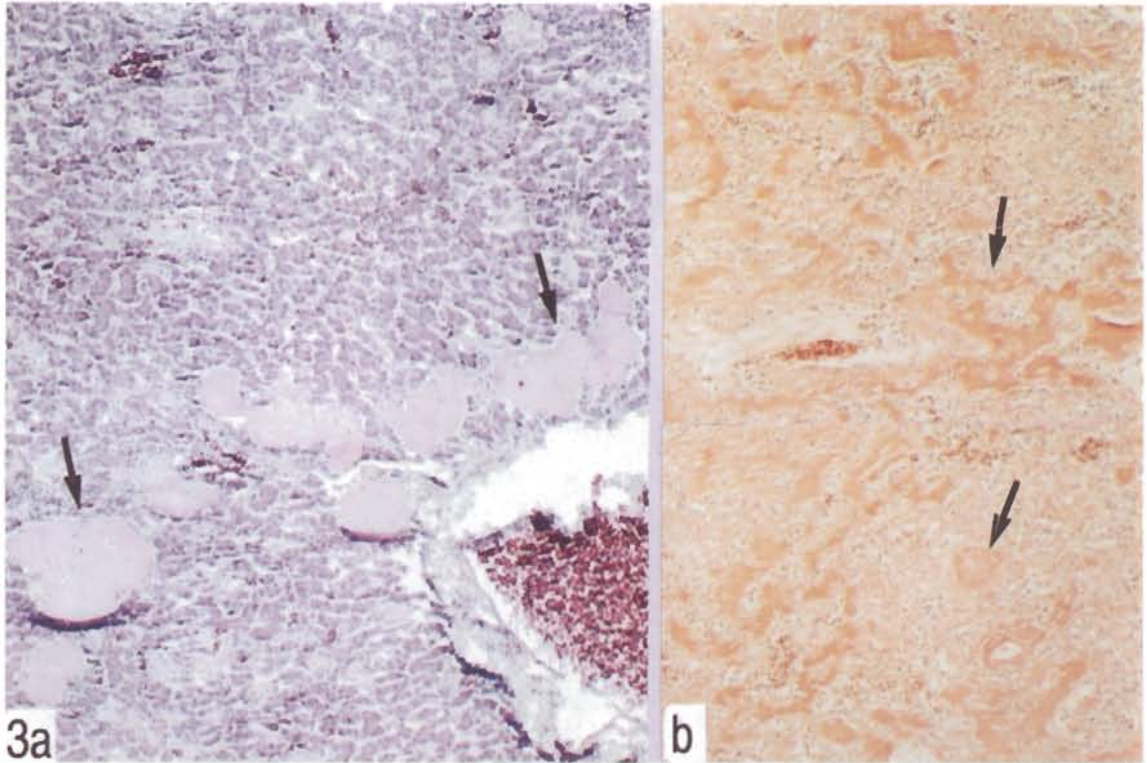
### Tartışma ve Sonuç

Böbrekte aplazi olguları çeşitli memeli hayvanlarda (Makhdoomi ve ark.,1993; Toolan,1993; Wadsworth ve Squires,1980; Prussing ve ark.,1976) bildirilmiştir. Kanatlılarda da böbrek aplazisi bildirilen birkaç rapor mevcuttur (Damodaran ve Thanikachalam,1974; Grewal ve ark. 1976; Dorairajan ve ark.,1993). Bildirilen olguların hepsi tek taraflı olup, aplazinin şekillendiği böbrek, ilişkili üreter ve diğer böbrek ile ilgili bilgilerin değişen oranlarda birbiriyle uyduğu veya birbirinden ayrıldığı gözlenmektedir. Grewal ve ark. (1976), kanatlılarda rastladıkları 2 adet sağ böbrek aplazisi olgusundan birisinde ilişkili üreterin hiç şekillenmemiş olduğunu, diğerinde ise hipoplastik bir üreterin varlığını gözlediklerini ve olgulardan birinde sol böbreğin kompenzatrif hiperplaziye uğradığını, öbüründe ise sol böbreğin normal olduğunu bildirmişlerdir. Dorairajan ve ark. (1993), 10 haftalık beyaz yumurtacı bir tavukta hem sol

böbrekte, hem de ilişkili üreterde aplazi, sağ böbrekte ise kompenzatrif hipertrofi gözlediklerini kaydetmişlerdir.

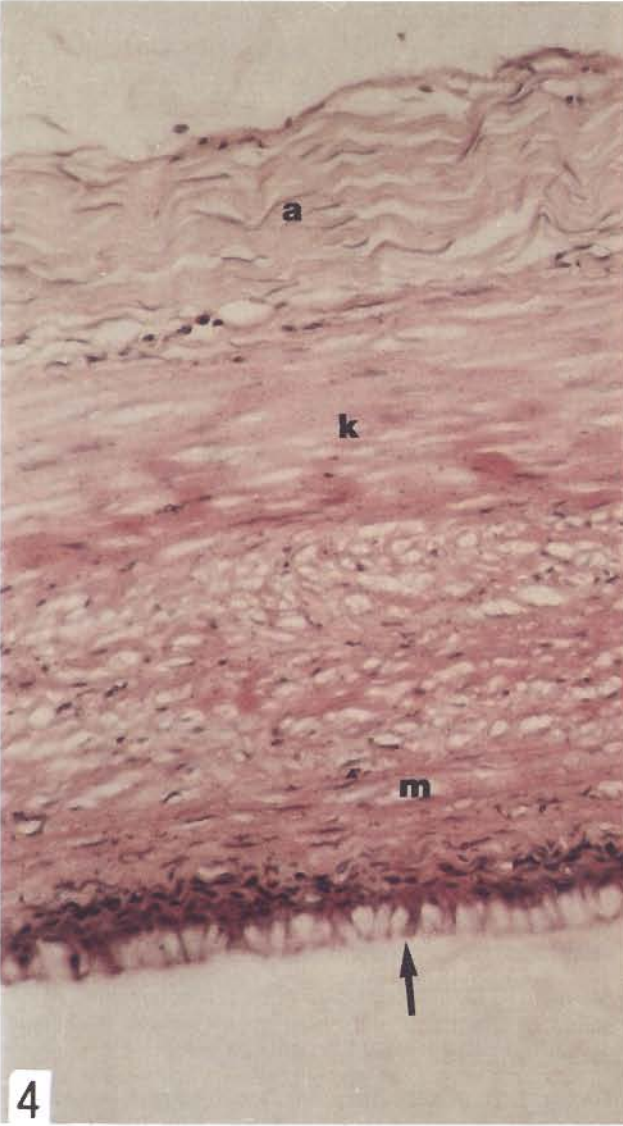
Kahverengi bir yumurtacı piliçte sol böbrek aplazisi gözlenen bu olguda, keseler şeklinde dilatasyon gösteren anormal yapıda bir üreterin varlığının gözlenmiş olması, böbrekte anomali olgularında ilişkili üreterde de değişen derecelerde anomali gözlenebileceğini bildiren literatür bilgi ile uyumludur (Grewal ve ark.,1976; Dorairajan ve ark.,1993; Makhdoomi ve ark.,1993; Milli, 1998). Sağ böbrekte ise hafif bir büyüme tesbit edilmiş olması tek taraflı böbrek aplazilerinde diğer böbrekte hipertrofi rapor eden araştırmacıların (Grewal ve ark.,1976; Dorairajan ve ark.,1993) bulgularıyla benzer bulunmuştur.

Makhdoomi ve ark. (1993), bir köpekte rastladıkları sağ böbrek aplazisi olgusunda, lümeni bulunmayan ve idrar kesesinde sonlanan bir üreter varlığından bahsetmişler ve bu üreterin ufak bir kas doku parçasının içinden köken almakta olduğunu ifade etmişlerdir. Sunulan bu olguda ise, şekillenmiş olan sol üreterin iyi gelişmiş bir lümene sahip ol-



Şekil 3. a. Karaciğerde sinuzoidler içerisinde amyloid birikimi(oklar) H.E. x150  
b. Dalakta amyloid birikimi (oklar) Congo Red x150.





Şekil 4. Üreterin mikroskopik görünümü . Yalancı çok katlı vakuollü epitel tabakası (ok), mukoza tabakası (m), kas tabakası (k) ve adventisya tabakası (a). H.E. x600.

duğu gözlenirken, üreterin kloaka ile bir bağlantısı teşbit edilememiş, proksimal ucundan bağ dokuya, distal ucundan ise sırt kaslarına yapışık olduğu saptanmıştır.

Toolan (1993) 4 yaşındaki bir köpekte rastladığı sağ böbrek aplazisi olgusunda üreterin proksimal ucunda bulunan ve mikroskopik muayenede displastik renal elementlerin varlığını gösteren 2 mm büyüklüğünde bir nodül varlığını bildirmiştir. Kanatlılarda bildirilmiş olan 4 aplastik böbrek olgusundan hiçbirisinde rudimenter bir böbrek yapısının varlığı bildirilmemiştir (Damadaran ve

Thanikachalam,1974; Grewal ve ark. 1976; Dorairajan ve ark.,1993). Bu olguda da üretere bitişik veya yakın olarak yerleşmiş ve makroskopik veya mikroskopik muayenede böbrek dokusuna ait yapı gösteren herhangi bir oluşum saptanamamıştır.

Bazı memeli hayvanlarda böbrek aplazileri olgularında diğer böbrekte hidronefroz, dejenerasyon ve purulent nefritis gibi bulgulardan bahsedilmektedir (Prussing ve ark., 1976; Jarocki ve Pawlowski,1976; Makhdooni ve ark., 1993). Bildirilen kanatlı olgularında ise böyle bir bulgudan söz edilmemiştir (Damadaran ve Thanikachalam,1974; Grewal ve ark. 1976; Dorairajan ve ark.,1993). Rapor edilen bu olguda ise, sağ böbreğin interstisyumunda hafif derecede mononükleer infiltrasyonlar dışında başka bir lezyon varlığı saptanamamıştır.

Toolan (1993), böbrek aplazisi saptadığı köpekte ölüm sebebini böbrek yetmezliği olarak açıklamıştır. Bu olguda nekropsi ve mikroskopik muayeneler sonunda böbrek yetmezliğini düşündüren bir bulguya rastlanılmamıştır.

Sunulan olguda böbrekte aplazi ile birlikte rastlanılan fibrinli perikarditis ve perihepatitis ile, karaciğer ve dalaktaki amyloidosis gibi bulgular, kanatlılarda daha önce rapor edilen böbrek aplazisi olgularında (Damadaran ve Thanikachalam,1974; Grewal ve ark. 1976; Dorairajan ve ark.,1993) bahsedilmemiştir.

Sonuç olarak; bu olguda gözlenen sol böbrek aplazisinin doğmasal bir anomali olduğu, sol üreterin de malformasyonlu olduğu, sağ böbreğin hafifçe hipertrofiye uğradığı ve böbrek yetmezliği bulunmadığı düşünülmektedir. Kalp ile karaciğer arasında şiddetli adezyona yol açan fibrinli perikarditis ve perihepatitis ile seyreden bakteriyel bir septiseminin ölüm sebebini oluşturduğu sanılmaktadır. Bu bulgunun böbrekteki anomali olgusuyla bir ilişkisi bulunmadığı ve iki bulgunun tesadüfen bir arada gözlendiği düşünülmektedir. Karaciğer ve dalaktaki amyloidosis tablosunun ise kronik enfeksiyonla bağlantılı olması muhtemeldir.

#### Kaynaklar

- Alibaşoğlu, M.,Yeşildere, T.(1988). Veteriner Genel Patoloji ve Tümör Bilimi. Kardeşler Basımevi, İstanbul, 49.
- Anderson,W.I., Langheinrich, K.A., McCaskey, P.C. (1985). Polymelia in a Broiler Chicken. Avian Dis., 29(1), 244-245.
- Anderson ,W.I., Miller, D.M. (1986). Gall Bladder Anomaly in a Young Chicken. Cornell Vet., 76(4), 380-385 .
- Chapman, H.D., Beasley,J.N., Hamörlerini,? (1997). Bro-

- iler Chicken With a Duplicated Lower Intestinal Tract . Avian Dis. 41(4), 1003-1005.
- Damodaran, S., Thanikachalam, M.A. (1974). Survey of Poultry Necropsies. Cheiron. Tamil Nadu J. Vet. Sci. Anim. Husbandry.3(2), 148-160.
- Dorairajan, N., Balachandran, C., Reddy, Y.K. Congenital Aplasia of Left Kidney in a White Leghorn Chicken . Ind. Vet. J., 70(9), 867-868, (1993).
- Ghazi, S.R., Dadras, H. (1994). Duplication of Limbs , Ileum, Caeca, Rectum and Cloaca in a Day-Old Broiler Chick J. Anat.185(2), 453.
- Grewal, G.S., Singh, B., Sahota, P.S. (1976). Congenital Anomalies of Domestic Fowl: Seven Cases. Avian Dis. 20(3), 581-586.
- Grewal, G.S., Brar, R.S. (1989). Three Congenital Anomalies of Domestic Fowl. Poult. Sci. 68(7), 1019-1020.
- Hocking, P.M . (1992). Bilateral Testicular Asymmetry and Supernumerary Testes in The Domestic Fowl (Gallus Domesticus). Br. Poult. Sci. 33(2), 455-460.
- Jarocki,Z., Pawlowski ,K. (1976). Aplasia of The Right Kidney in a Dog Accompanied by Degeneration of The Left Kidney. Medycyna Weterynaryjna, 32(11), 695.
- Katiyar, A.K., Jain, N.K., Awadhiya, R.P. Vegad,I.L. (1988). True Hermaphroditism in the Domestic Fowl. Vet.Rec. 123(20), 520.
- Kıran,M.M.(2000). Hücre Büyümesi ve Farklılaşması Bozuklukları.In"Veteriner Genel Patoloji" Ed. Erer, H., Kıran,M.M., Çiftçi, M.K. Bahçivanlar Basım Sanayi, Konya, 201-202.
- Kulmann, R.S.,Kolesari,G.L. (1984). The Spontaneous Occurrence of Aortic Arch and Cardiac Malformations in The White Leghorn Chick Embryo (Gallus Domesticus). Teratology, 30(1), 55-59.
- Luna, L.G.(1968). Manuel of Histologic Staining Methods of The Armed Forces Institute of Pathology.3 rd Ed., Mc Graw -Hill Book Company ,New York.
- Markarian, M. (1978). Type and Frequency of Malformations in Chick Embryos. Vet. Med. Nauki, 15(4), 40-44.
- Makhdoomi, D.M., Sudhan, N.A., Hussain, S.S. (1993). Unilateral Renal Agenesis and Nephrosis in Canine Ind. Vet. J. 70(3), 269-270.
- Milli, Ü.H. (1998) Üriner Sistem In. "Veteriner Patoloji II.Cilt" Ed. Hazıroğlu,R., Milli, Ü.H. Tamer Matbacılık , Ankara, 139 .
- Peterka,M., Peterkova, R., Likovsky, Z. (1996). Teratogenic and Lethal Effects of Long-Term Hyperthermia and Hypothermia in The Chick Embryo. Reprod . Toxicol, 10(4), 327-332.
- Prussing, B., Contreras, P., Munzenmayer, W., Gonzales, S., Cubillos, V. (1976). Renal Aplasia and Hydro-nephrosis in a Calf. Arch .Med. Vet. Chile., 103-105.
- Saini, S.S., Khehra, R.S., Kwatra, M.S. (1993). A Diprosopus in a Domestic Chicken embryo . Avian Dis. 37(3), 898-899.
- Salter, D.W., Payne, W.S., Ramsey ,D.T. Blair, M., Render, J.A. ,(1997). A New Inherited Ocular Anomaly in Pigmented White Leghorn Chickens. J. Vet. Diagn . Invest., 9(4), 407-409.
- Sanchez, M.P., Silos-Santiago, I., Frisen, J., He, B., Lira, S.A., Barbacid, M. (1996). Renal Agenesis and The Absence of Enteric Neurons in Mice Lacking GDNF. Nature 382(6586), 70-73.
- Schuchardt, A., Agati, V.D., Vassilis, P., Costantini,F. (1996). Renal Agenesis and Hypodysplasia in Ret-K-Mutant Mice Result from Defects in Ureteric Bud Development. Development, 122, 1919-1929.
- Slauson, D.O., Cooper,B.J. (1990) Mechanisms of Disease. A Textbook of Comparative General Pathology. 2th ed. Williams& Wilkins, Copyright, 379.
- Toolan, D.P. (1993). Apparent Renal Aplasia Associated with Renal Dysplasia in a Tzu Bitch . Irish Vet. J. 46(4), 149-150.
- Wadsworth, P.F.Squires, P.F. (1980).Renal Aplasia and Hypoplasia in the Resus Monkey (Macaca mulatta). Lab.Anim. 14(1), 1-2.