

KANGAL IRKI BİR KÖPEKTE İDRAR KESESİNDE LEİOMYOMA OLGUSU

Özlem Özmen¹@

Sırrı Avki²

Şima Şen³

Hülya Türütoğlu⁴

Leiomyoma in Urinary Bladder of a Kangal Dog

Summary: In this report, a case of leiomyoma in urinary bladder of a 5 years old, male, Kangal dog was described. The dog was presented with clinical complains of hematuria, stronguria and prolapsus penis. Clinical and radiographical findings signed a mass in urinary bladder. Erythrocytes, leucocytes and urine crystals were observed in urine samples. Surgically removed tumoral mass was 3x4x6.5cm in diameter, hard and whitish-pink coloured. Histopathologically tumor diagnosed as leiomyoma. Corynebacterium spp. was isolated from urine in postsurgical period.

Key words: Leiomyoma, urinary bladder, Kangal dog.

Özet: Bu olgu takdiminde Kangal ırkı, beş yaşında, erkek bir köpekte idrar kesesinde gözlenen leiomyoma olgusu tanımlandı. Hematüri, strongüri ve penis prolapsusu şikayetleri ile kliniğe getirilen köpekte, klinik ve radyografik muayene sonucunda, idrar kesesinde bir kitle tesbit edildi. İdrarın mikroskopik muayenesinde bol miktarda eritrosit, lökosit ve idrar kristalleri gözlemlendi. Operasyona alınan köpeğin idrar kesesinden 3x4x6.5 cm boyutlarında, sert kıvamda ve beyazımsı pembe renkli tümoral bir kitle alındı. Tümoral kitlenin histopatolojik yoklamasında leiomyoma teşhisi konuldu. Postoperatif dönemde alınan idrar örneğinin mikrobiyolojik ekimi sonucunda Corynebacterium spp. üretildi.

Anahtar kelimeler: Leiomyoma, idrar kesesi, Kangal köpeği.

Giriş

İdrar kesesi tümörleri sığır, köpek ve kedilerde seyrek görülen tümörlerdendir (Jubb ve ark., 1993). Köpeklerde idrar kesesi tümörleri tüm köpek tümörlerinin yalnızca % 0.5'ini oluşturur. İdrar kesesinin tümör oluşumuna hassasiyeti idrarda bulunan karsinojenlerin kese ile uzun süre temasından kaynaklanır (Strafuss ve Dean, 1975; Jubb ve ark., 1993). İdrar kesesi tümörlerinin oluşumunda kimyasal karsinojenlerin (özellikle endüstri bölgelerinde) önemli rol oynadığı bildirilmiştir (Ertürk, 1974).

İdrar kesesinde şekillenen tümörlerin büyük bir kısmını epitel kökenli tümörler özellikle de transiyonel hücreli papillomlar oluşturur. Mezenşimal kökenli tümörler ise tüm idrar kesesi tümörlerinin yaklaşık % 20'sini teşkil eder (Moulton, 1990; Strafuss ve Dean, 1975). Bunlar içerisinde leiomyoma, leiomyosarcoma, hemangioma, hemangiosarcoma, fibroma ve fibrosarcoma en sık görülenlerdir (Carlton ve McGavin, 1995; Moulton, 1990). Leiomyomalar, kas tabakasından ya da kas tabakasına dönüşmüş mezenşimal dokudan gelişirler (Hazıroğlu ve Milli, 1998). Genellikle saplı görünümde ve sert kıvamda olan leiomyomaların

kesit yüzü beyazımsı veya pembe renklidir. Mikroskopik olarak düz kas hücrelerinin birbirlerine karışmış halde bulunması karakteristik özelliğidir. Stroması az olan tümörde mitotik figürlere de ender olarak rastlanır (Alibaşoğlu ve Yeşildere, 1994; Erer ve Kıran, 2000).

Kesede şekillenen tümör olaylarında klinik olarak sürekli ya da aralıklı hematüri, sistitis ve buna bağlı olarak sık sık idrar yapma, idrar kesesi kapasitesinde azalma, idrar kesesi duvarının gerilme özelliğinin kaybı, abdomen bölgesinin palpasyonunda ağrı, vaginal akıntı, poliüri ve polidipsi gözlemlenebilir (Strafuss ve Dean, 1975; Esplin, 1987). Tümör olaylarında en sık görülen bulgunun hematüri olduğu bir çok yazar tarafından vurgulanmıştır (Cotchin, 1959; Kelly, 1973; Ertürk, 1974; Strafuss ve Dean, 1975; Rozengurt ve ark., 1986; Esplin, 1987; Martinez ve Schulman, 1988; Moulton, 1990; Jubb ve ark., 1993).

Ülkemizde köpeklerdeki tümörler veya ölüm sebepleri üzerine yapılan toplu değerlendirme çalışmalarının çoğunda idrar kesesi tümörlerine rastlanmamıştır (Pamukçu ve Ertürk, 1962; Ertürk ve ark., 1971; Berkin ve Alçıgır, 1986; Erer ve Kıran, 1993; Sönmez ve Özmen, 1996). Yücel ve ark.

Geliş Tarihi : 29.08.2000. @:ozmenozlem@hotmail.com

1. Akdeniz Üniversitesi Burdur Veteriner Fakültesi Patoloji Anabilim Dalı, BURDUR.

2. Akdeniz Üniversitesi Burdur Veteriner Fakültesi Cerrahi Anabilim Dalı, BURDUR.

3. Akdeniz Üniversitesi Burdur Veteriner Fakültesi İç Hastalıkları Anabilim Dalı, BURDUR.

4. Akdeniz Üniversitesi Burdur Veteriner Fakültesi Mikrobiyoloji Anabilim Dalı, BURDUR.

(1986) kedi ve köpeklerde abdomen bölgesi tümörlerini değerlendirdikleri bir çalışmada bu türlerde idrar kesesinde altı hayvanda tümöre rastladıklarını bildirmiş olmalarına rağmen bu yayında leiomyoma tanısı konulan olgu bulunmamıştır.

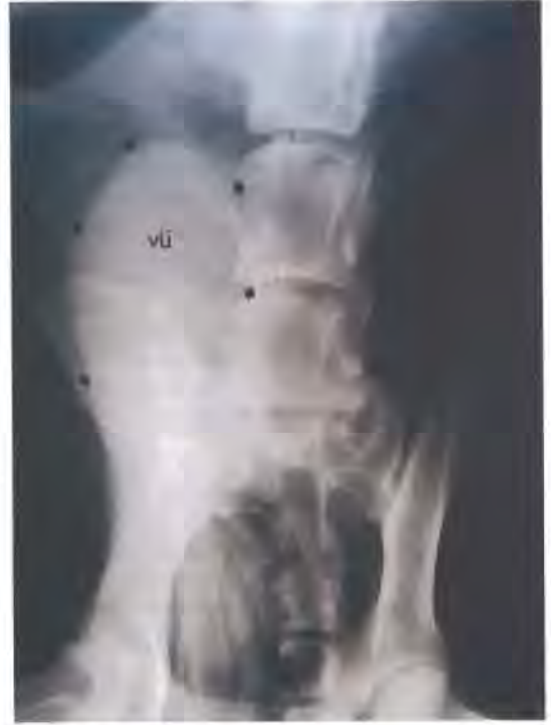Sunulan raporda, Kangal ırkı bir köpekte idrar kesesinde karşılaşılan leiomyoma olgusu klinik, radyolojik ve patolojik olarak tanımlanmaktadır. Olgunun ülkemizdeki ilk vaka olması nedeniyle tanımlanması uygun görülmüştür.

Olgunun Tanımı

Olgunun materyalini, 9 Mart 2000 tarihinde Burdur Veteriner Fakültesi kliniğine getirilen Kangal ırkı, 5 yaşlı ve 48 kg. ağırlığındaki erkek bir köpek oluşturdu. Anamnezde, sık sık ürinyasyon pozisyonu alan hastanın ancak birkaç damla kanlı idrar yapılabildiği; penisin sürekli dışarıda olduğu; iştah ve beden kondüsyonunda değişiklik olmadığı ve bu belirtilerin 1 aydan beri gözleendiği bilgileri verildi. Klinik muayenede, penis ve prepusyumda herhangi bir patolojik durum gözlenmezken, abdominal palpasyonda pubis önünde yaklaşık yumruk büyüklüğünde ağrılı kitle tespit edildi. İdrar kesesi kataterizasyonunda, alt üriner kanalın açık olduğu belirlendi. Alınan radyografilerde, idrar kesesi son lumbal segment hizasında sol karın yarımına kaymış şekilde ve radiopak yoğunlukta gözleendi (Şekil 1).

Kataterizasyon ile alınan idrar örneğinin fiziksel muayenesinde; görünümün bulanık ve tortulu, rengin koyu sarı-kırmızimsı, kokunun normal ve reaksiyonunun asit olduğu gözleendi. İdrarın kimyasal muayenesi için 5 ml idrar alınıp 1000 rpm devirde 5 dakika santrifüj edildi. Kimyasal muayene sonucunda hematürinin olduğu, hemoglobürinin bulunmadığı tesbit edildi. Santrifüj edilen idrar örneğinin sedimentinden bir damla lam üzerine alınarak mikroskopik muayenesi yapıldı. Mikroskopik muayene sonucunda her bir mikroskop sahasında aşırı miktarda eritrosit, lökosit, idrar kristalleri ve epitel hücreleri görüldü.

Elde edilen klinik, radyolojik ve laboratuvar bulgularına dayanarak olguya vesica urinaria içi kitle tanısı kondu ve kitlenin cerrahi yoldan uzaklaştırılmasına karar verildi. Hastaya atropin 0.04 mg/kg (atropin sülfat, Vetaş) ve rompun 2 mg/kg (xylazine hidroklorid, Bayer) premedikasyonu yapıldıktan sonra ketanes 20 mg/kg (ketamin HCl, Alke) ile genel anestezi uygulandı. Ventrodorsal pozisyonda masaya tespitten sonra 15 cm uzunluğunda retroumbilikal laparotomi gerçekleştirildi. Dış bakıda idrar kesesinin normal büyüklükte, katı esnek kıvamda ve serozal damarların şiddetli hiperemik olduğu görüldü. Böbrekler, ureterler ve pel-

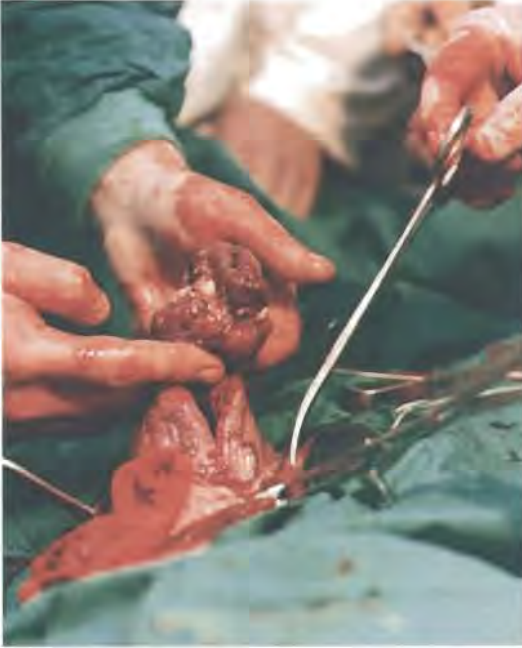

Şekil 1: Kitlenin radyografik görüntüsü. (vü : vesica urinaria,oklar)

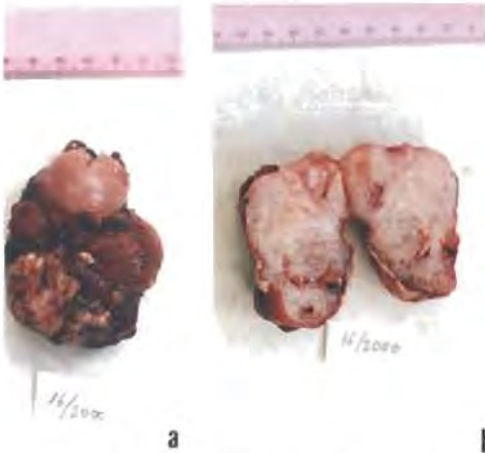
vik üretrada herhangi bir patolojik bulgu gözlenmedi. İdrar kesesinin dorsalinde yapılan 5 cm'lik ensizyonla sistotomi gerçekleştirildi. Kесе içerisindeki kitlenin tümöral olduğu görüldü (Şekil 2) ve kitle sap kısmından elektrokoter aracılığı ile uzaklaştırıldı. İdrar kesesi ve karın boşluğu rutin yoldan kapatıldı. Postoperatif dönemde 7 gün süre ile Sefalosporin uygulanan hayvanda; bu dönemden sonra Amoksisilin ile tedaviye devam edildi.

İdrar kesesi mukozasına 1 cm kalınlığında bir sap kısmı ile yapışık olan kitle 3x4x6.5 cm boyutlarındaydı. Dış yüzeyi pürüzlü görünümde olan oval şekilli kitle dış bakıda kırmızimsı renkliydi yer yer üzerinde beyazimsı renkli nekrotik kitleler gözleendi. Kıvamı sert olan kitlenin kesit yüzü beyazimsı pembe renkteydi ve yer yer kanamalı sahalar içeriyordu (Şekil 3).

Tümöral kitleden alınan doku örnekleri % 10'luk tamponlu formalinde tesbit edildi. Rutin takip işlemlerinden sonra hazırlanan parafin bloklardan 5 mikron kalınlığında kesitler yapıldı. Kesitler Hematoksilen-Eozin, vanGieson ve Masson's Tricrome metodu ile boyanak ışık mikroskopunda incelendi (Şekil 4-5).

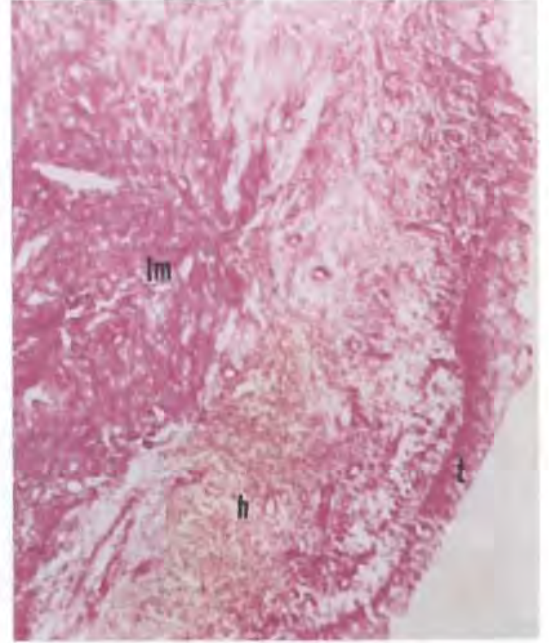


Şekil 2: Olgunun operasyon sırasındaki görünümü.



Şekil 3: Kitlenin makroskobik görünümü (a) ve kesit yüzü (b).

Histopatolojik incelemede kitlenin değişik yön- lere doğru demetler halinde seyreden oval-mekik şekilli veziküler ve bazofilik çekirdekleri, eozinofilik sitoplazmaları olan oval-uzun şekilli düz kas hü- crelerinden oluştuğu gözlemlendi. Bu hücrelerde tek tük mitotik figürler görüldü. Kitle içerisinde yer yer bağ doku demetlerine rastlandı. Damarlaşmada artış ve şiddetli hiperemi dikkati çekti. Bazı sa- halarda epitel tabakasının bazal laminayı aşacak şekilde döküldüğü gözlemlendi.

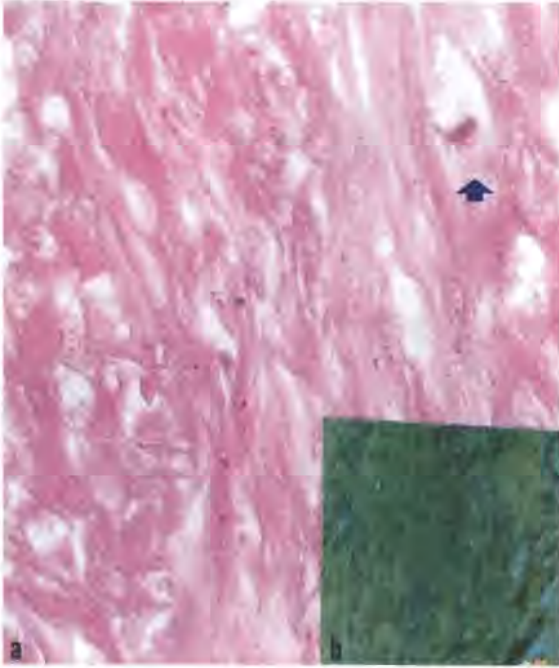


Şekil 4: Kitlenin mikroskopik görünümü. lm, leiomyoma, h, hemoraji, t, transisyonel epitel, H.E., x 40.

Özellikle bu bölgelerde bol miktarda damar dı- şına çıkmış eritrositler, çoğunluğunu nötrofil lö- kositlerin oluşturduğu yangı hücresi infiltrasyonları ile homojen pembe renkli nekrotik kitleler ve mor renkli granüler yapılar halinde mikroorganizma kü- melerine rastlandı. Dokuya uygulanan vanGieson ve Masson's Trichrome bağ doku boyalarında do- kunun kas doku özelliğinde olduğu teyit edildi.

Post operatif dönemde 1 hafta sonra dikişlerin alınması için getirilen hayvandan kataterizasyonla tekrar idrar alındı. İdrarın mikroskopik mu- ayenesinde bol miktarda eritrosit ve lökosit bu- lunduğu fakat kristallerin kaybolduğu gözlemlendi.

Bu dönemde steril şartlarda katater ile alınan idrar 1000 rpm devirde 5 dakika süreyle santrifüj edilerek, santrifüj tortusundan % 10 koyun kanlı agar ve McCankey agara ekim yapıldı. Ekim yapılan petriler 37°C de ve aerobik koşullarda 48 saat in- kübe edildi. İzole edilen bakteriler kültürel, mor- folojik ve biyokimyasal özelliklerinin incelenmesi so- nucu *Corynebacterium* spp. olarak belirlendi. İzole edilen suşun antibakteriyellere yanıtı disk diffüzyon yöntemi ile Mueller Hinton agarda değerlendirildi. Suşun Amoksisilin+ Klavulonik asit, Danofloksasin, Enrofloksasin, Amoksisilin'e duyarlı olduğu tesbit edildi.



Şekil 5: a) Düz kas hücrelerinin büyük büyütmedeki görünümü, mitoz (ok), H.E. x 400. b) vanGieson boyaması, x 40.

Operasyondan 3 ay sonra yapılan kontrollerde hayvanın sağlıklı olduğu belirlendi.

Tartışma ve Sonuç

İdrar kesesinde mezenşimal kökenli tümörlere oldukça ender rastlanır (Ertürk, 1974; Strafuss ve Dean, 1975; Moulton, 1990). Köpeklerde tümör oluşma insidansı yaşla birlikte artar (Cotchin, 1954; Cochin, 1959; Yücel ve ark., 1986). İdrar kesesi tümörleri 4-16 yaşlar arasında görülebilirse de bu tümörlerin ortalama olarak 9-10 yaş civarında görüldüğü bildirilmiştir (Moulton, 1990; Strafuss ve Dean, 1975). Bu olguda köpeğin yaşının 5 olması ortalamanın oldukça altında ve tümör şekillenme yaşının başlangıcına yakın bulunmuştur.

Birçok yazar tarafından en sık gözlenen klinik semptom olarak nitelendirilen hematüri bu olguda da gözlenmiştir (Cotchin, 1959; Kelly, 1973; Ertürk, 1974; Strafuss ve Dean, 1975; Rozengurt ve ark., 1986; Esplin, 1987; Martinez ve Schulman, 1988; Moulton, 1990; Jubb ve ark., 1993). Esplin (1987), 51 idrar kesesi fibromu olayının 16'sında tümörle birlikte kesede taş oluşumundan bahsetmiş, sunulan olguda ise kesede taş rastlanmamıştır. Yine aynı araştırmacı (Esplin, 1987), hematürinin operasyondan 10 gün sonrasına kadar devam ettiğini, daha sonra kaybolduğunu bildirmiştir. Bu olguda postoperatif dönemde 7 gün sonra dikişlerin alın-

ması için getirilen hayvanda hematürinin devam ettiği gözlenmiş; 3 ay sonra hayvan sahibiyile yapılan görüşmede, operasyondan sonraki iki hafta içerisinde hematürinin tamamen düzeldiği ifade edilmiştir. Esplin (1987), çalışmasında ayrıca 18 tümörlü köpekten toplanan idrarların 12'sinde çeşitli bakterilerin ürediğini; bunlar içinde en fazla Stafilokokların izole edildiğini bildirirken, bu olguda Corynebacteri izolasyonu yapılmış fakat tümör şekillenmesi ile ilgisi kurulamamıştır. Nitekim Ling ve Ruby (1978), köpeklerde Corynebacteri'lerin normal hayvanların idrar florasında bulunduğunu bildirmiştir.

İdrar kesesi tümörü vakalarında birçok yazar tarafından bildirilen klinik semptomların çoğu bu olguda da gözlenmiştir (Cotchin, 1959; Kelly, 1973; Ertürk, 1974; Strafuss ve Dean, 1975; Rozengurt ve ark., 1986; Esplin, 1987; Martinez ve Schulman, 1988; Moulton, 1990; Jubb ve ark., 1993). Ancak bu olguda gözlenen penis prolapsusu ile ilgili kayda diğer yayınlarda rastlanılmamıştır. Prolapsusun muhtemel sebebinin strongüri olduğu kanısına varılmıştır. Operasyondan önce idrarda saptanan aşırı şekildeki kristaller ile bir bilgiye rastlanmamış, bu durumun idrarın yoğunluğu ile ilgili olduğu düşünülmüştür.

İdrar kesesi tümörleri oluşumunda cinsiyetin önemi tartışmalıdır. Strafuss ve Dean (1975), daha çok dişi hayvanlarda gözlendiğini bildirirken, Moulton (1990) erkeklerde insidansın daha fazla olabileceğine dikkat çekmiştir.

Ertürk (1974), idrar kesesi tümörlerinin oluşumunda, özellikle boya endüstrisinde kullanılan anilin ve diğer boya maddelerini, β naftilamin gibi aromatik aminleri, aromatik nitro bileşiklerini, azoboya maddelerini, fenol türevlerini, aromatik polisiklik hidrokarbonları, kömür katranı, zift, mum ve çeşitli yağlar ile bazı ilaçları, sentetik boyalarla boyanmış kumaşları, gıdalara konservasyon amacıyla ilave edilen kimyasal maddeleri, suni tatlandırıcıları, deterjan ve sabunlara katılan koku ve renk maddelerini ve kozmetikler içerisinde bulunan birçok kimyasal maddeyi sorumlu tutmuştur. Bunun yanısıra, devamlı olarak toprağa, suya ve havaya bulaşmakta olan endüstri artık maddelerinin de tehlike yarattığını vurgulamıştır. Sunulan olgunun da Burdur Organize Sanayii Bölgesine yakın bir köyden olması ve çevrede fabrikaların bulunduğu ifade edilmesi Ertürk (1974)'ün görüşünü destekler nitelikte bulunmuş fakat etiyoloji üzerinde ayrıntılı inceleme yapılamamıştır.

Sunulan olgudaki leiomyoma ile ilgili makroskobik ve mikroskobik bulgular literatür bilgileriyle

uygunluk göstermiştir (Alibaşoğlu ve Yeşildere, 1994; Hazıroğlu ve Milli, 1998; Erer ve Kıran, 2000). İdrar kesesi tümörlerinde bildirilen yüzeysel ülserlere (Esplin, 1987) bu vakada da rastlanmış, daha çok kötü huylu tümörlerin özelliği olan ve Kelly (1973)'nin kaydettiği kitle içerisindeki nekroz sahaları bu olguda gözlenmemiştir.

Kaynaklar

Alibaşoğlu, M., Yeşildere, T. (1994). "Veteriner Genel Patoloji ve Tümör Bilimi". II. Baskı, Alfa Basımevi, İstanbul.

Berkin, Ş., Alçıgır, G. (1986). 1973-1984 periyodunda incelenen 523 köpeğin post mortem bulguları üzerinde survey çalışma. A. Ü. Vet. Fak. Derg., 331, 153-164.

Carlton, W.W., McGavin, M.D.(1995). "Thomson's Special Pathology". Mosby Publishing, Missouri.

Cotchin, E. (1954). Neoplasia in the dog. Vet. Rec., 66, 879-884.

Cotchin, E. (1959). Some tumors of dogs and cats of comparative veterinary and human interest. Vet. Rec., 71,1040-1050.

Erer, H., Kıran, M.M. (1993). Konya'da 1985-1992 yılları arasında köpeklerde görülen tümörler. S. Ü. Vet. Fak. Derg., 9,2, 87-89.

Erer,H., Kıran, M.M. (2000). "Veteriner Onkoloji". II. Baskı, Damla Ofset A.Ş., Konya.

Ertürk, E., Tanzer, F., Bulucu, M. (1971). Patolojik anatomi kürsüsünde 1964-70 yılları arasında incelenen köpek ve kedi tümörleri. A. Ü. Vet. Fak. Derg., 18,3-4, 383-386.

Ertürk, E. (1974). Sidik kesesi tümörlerinin etiyoloji, epidemiyoloji, klinik ve patolojisi konularında son görüşler.

A. Ü. Vet. Fak. Derg., 21, 266-277.

Esplin, D.G. (1987). Urinary bladder fibromas in dogs: 51 cases (1981-1985). JAVMA, 190, 4, 440-444.

Hazıroğlu, R., Milli, Ü.H. (1998). "Veteriner Patoloji". II. Cilt, Tamer Matbaacılık Yayıncılık Ltd. Şti., Ankara.

Jubb,K.V.F., Kennedy, P.C., Palmer, N.(1993). "Pathology of Domestic Animals". Fourth ed., Vol.2, Academic Press Inc., San Diego.

Kelly, D.F (1973). Rhabdomyosarcoma of the urinary bladder in dogs. Vet. Path., 10, 375-384.

Ling, G.V.; Ruby, A.L.(1978). Aerobic bacterial flora of the prepuce, urethra and vagina of normal adult dogs. Am. J. Vet. Res., 39: 695-698, 1978.

Martinez, S.A., Schulman, A.J. (1988). Hemangiosarcoma of the urinary bladder in a dog. JAVMA, 192,5, 655-656.

Moulton, J.E.(1990). "Tumors in Domestic Animals". Third ed., University of California Press, Berkeley.

Pamukçu, A.M., Ertürk, E. (1962). Ankara'da köpeklerde görülen tümör çeşitleri. A. Ü. Vet. Fak. Derg., 9, 1-9.

Rozengurt, N., Hyman, W.J., Berry, A., Cooper, J.E., Wedderburn, N. (1986). Urinary cytology of a canine bladder.J. Comp.Path., 96, 5, 581-585.

Sönmez, G., Özmen, Ö., (1996). Bursa'da 1988-1996 yılları arasında incelenen köpek tümörleri. U. Ü. Vet. Fak. Derg. 15,1-3, 69-76.

Strafuss, A.C., Dean, M.J. (1975). Neoplasms of the canine urinary bladder. JAVMA, 166, 2, 1161-1163.

Yücel, R., Acar, S.E., Yeşildere, T. (1986). Kedi ve köpeklerde abdomen bölgesinde görülen tümörlerin toplu bir değerlendirmesi. İ. Ü. Vet. Fak. Derg.,12,1, 63-74.